ISSN 2079-5343

Научно-практический рецензируемый журнал

ЛУЧЕВАЯ ДИАГНОСТИКА И ТЕРАПИЯ

Магнитно-резонансная томография, ультразвуковая диагностика, рентгенология, компьютерная томография, ядерная медицина, лучевая терапия

№ 1 (11) 2020 г.

COVID-19



ISSN (print) 2079 5343 / ISSN (online) 2079-5351
http://dx.doi.org/10.22328/2079-5343

Научно-практический рецензируемый журнал

ЛУЧЕВАЯ ДИАГНОСТИКА И ТЕРАПИЯ

Магнитно-резонансная томография, ультразвуковая диагностика, рентгенология, компьютерная томография, ядерная медицина, лучевая терапия

Учредители: Санкт-Петербургское радиологическое общество
ФГБУН Институт мозга человека им. Н. П. Бехтеревой РАН
Медицинская компания «АВА ПЕТЕР» и «Скандинавия»
Балтийский медицинский образовательный центр

№ 1 (11) 2020

Президент журнала
Терновой Сергей Константинович
доктор медицинских наук, профессор, академик РАН, Первый Московский государственный медицинский университет им. И. М. Сеченова, Институт кардиологии им. А. Л. Мясникова Российского кардиологического научно-производственного комплекса Минздрава России, главный специалист по лучевой диагностике ГМУ Управления делами Президента РФ, Москва, Россия

Главный редактор
Трофимова Татьяна Николаевна
доктор медицинских наук, профессор, Первый Санкт-Петербургский государственный медицинский университет им. И. П. Павлова, «Институт мозга человека им. Н. П. Бехтеревой РАН», главный внештатный специалист по лучевой и инструментальной диагностике СЗФО РФ Комитета по здравоохранению Санкт-Петербурга, Санкт-Петербург, Россия

Заместитель главного редактора
Васильев Александр Юрьевич
доктор медицинских наук, профессор, член-корреспондент Российской академии наук, Московский государственный медико-стоматологический университет, Москва, Россия

Ответственный секретарь
Зорин Ярослав Петрович
кандидат медицинских наук, доцент, Санкт-Петербургский государственный университет, научно-клинический и образовательный центр «Лучевая диагностика и ядерная медицина», Санкт-Петербург, Россия

Журнал включен в перечень российских рецензируемых научных журналов, в которых должны быть опубликованы основные научные результаты диссертаций на соискание ученых степеней доктора и кандидата наук
Журнал включен в Реферативный журнал и Базы данных ВИНИТИ, базы данных Global Health, Google Scholar, в Российский индекс научного цитирования www.elibrary.ru

Издатель: Балтийский медицинский образовательный центр
Адрес журнала: 191024, Невский пр., 137, Лит. А, пом. 22-Н. оф. 10Г, Санкт-Петербург, Россия, тел.: +7 921 956-92-55
http://radiag.bmoc-spb.ru/jour
https://radiomed.ru
e-mail: *ooo.bmoc@mail.ru*

подписные индексы:
Агентство «Роспечать» 57991
Объединенный каталог «Пресса России» 42177

Подписано в печать 19.03.20 г. Формат 60×84 1/8. Бумага мелованая. Печать офсетная. Печ. л. 15,25. Тираж 1000 экз.
Цена договорная. Отпечатано в типографии: ООО «РИП-СПБ», Санкт-Петербург, пер. Дмитровский, д. 7, лит. А, пом. 6-Н.

СОДЕРЖАНИЕ

РЕДАКЦИОННАЯ СТАТЬЯ

ИСКУССТВЕННЫЙ ИНТЕЛЛЕКТ В МЕДИЦИНЕ: СОВРЕМЕННОЕ СОСТОЯНИЕ И ОСНОВНЫЕ НАПРАВЛЕНИЯ РАЗВИТИЯ ИНТЕЛЛЕКТУАЛЬНОЙ ДИАГНОСТИКИ . . . 9
А. А. Мелдо, Л. В. Уткин, Т. Н. Трофимова

ЛЕКЦИИ И ОБЗОРЫ

ЛУЧЕВЫЕ ПРОЯВЛЕНИЯ НОВОЙ КОРОНАВИРУСНОЙ ИНФЕКЦИИ COVID-19 . . . 18
А. А. Сперанская

СОВРЕМЕННЫЕ МЕТОДЫ СТАДИРОВАНИЯ РАКА ЖЕЛУДКА . . . 26
А. О. Клименко, В. Е. Синицын, В. К. Лядов

ОРИГИНАЛЬНЫЕ СТАТЬИ

МАГНИТНО-РЕЗОНАНСНАЯ МОРФОМЕТРИЯ ГОЛОВНОГО МОЗГА ПРИ РАЗЛИЧНЫХ ВАРИАНТАХ МУЛЬТИСИСТЕМНОЙ АТРОФИИ . . . 33
Э. В. Исхакова, А. Г. Труфанов, А. А. Юрин, А. С. Лепёхина, А. Ю. Ефимцев, В. А. Фокин

НЕЙРОРАДИОЛОГИЧЕСКИЕ ПРИЗНАКИ СИНДРОМА ВОССТАНОВЛЕНИЯ ИММУНИТЕТА ПРИ ВИЧ-ИНФЕКЦИИ . . . 38
Е. Г. Бакулина, Т. Н. Трофимова, А. С. Шеломов, Г. В. Катаева, Н. А. Беляков

ВОЗМОЖНОСТИ АВТОМАТИЧЕСКИХ СИСТЕМ В ИНТЕРПРЕТАЦИИ РЕНТГЕНОГРАММ ЛЕГКИХ У ПАЦИЕНТОВ С ПОДОЗРЕНИЕМ НА ОКРУГЛОЕ ОБРАЗОВАНИЕ . . . 46
П. В. Гаврилов, У. А. Смольникова

ВЫЯВЛЕНИЕ ИЗБЫТОЧНОГО КОЛИЧЕСТВА НАТРИЯ В МИОКАРДЕ В УСЛОВИЯХ НАТРИЕВОЙ НАГРУЗКИ С ПОМОЩЬЮ ДВУХЭНЕРГЕТИЧЕСКОЙ КОМПЬЮТЕРНОЙ ТОМОГРАФИИ . . . 52
Д. О. Драгунов, Е. С. Першина, А. В. Соколова, М. Ф. Проскурина, Г. П. Арутюнов, В. М. Митрохин

СОВРЕМЕННАЯ НАВИГАЦИЯ ПРИ ТРАНСТОРАКАЛЬНОЙ БИОПСИИ ВНУТРИГРУДНЫХ НОВООБРАЗОВАНИЙ . . . 59
Л. А. Строкова, И. А. Гарапач, А. Д. Оборнев, Т. В. Савельева, В. Г. Пищик

УЛЬТРАЗВУКОВАЯ КОЛИЧЕСТВЕННАЯ СТЕАТОМЕТРИЯ ПЕЧЕНИ У ПАЦИЕНТОВ С ИЗБЫТОЧНОЙ МАССОЙ ЖИРА: ВОЗМОЖНОСТИ УСОВЕРШЕНСТВОВАННОЙ МЕТОДИКИ . . . 64
Д. Ю. Венидиктова, А. В. Борсуков

ДОКЛИНИЧЕСКОЕ ИССЛЕДОВАНИЕ ПАРАМАГНИТНОГО КОНТРАСТНОГО УСИЛЕНИЯ КОМПЛЕКСОМ MN(II) С ДИМЕРКАПТОЯНТАРНОЙ КИСЛОТОЙ ПРИ МАГНИТНО-РЕЗОНАНСНОЙ ТОМОГРАФИИ ПЕРВИЧНОЙ ОПУХОЛИ И МЕТАСТАТИЧЕСКИХ ПОРАЖЕНИЙ ПРИ РАКЕ МОЛОЧНОЙ ЖЕЛЕЗЫ . . . 70
В. Ю. Усов, А. И. Безлепкин, А. Ю. Коваленко, М. Л. Белянин, М. А. Лучич, В. Д. Филимонов, Н. Л. Шимановский

СРАВНЕНИЕ ДИАГНОСТИЧЕСКОЙ ЭФФЕКТИВНОСТИ МАГНИТНО-РЕЗОНАНСНОЙ ТОМОГРАФИИ С ДИФФУЗИОННО-ВЗВЕШЕННЫМ ИССЛЕДОВАНИЕМ ВСЕГО ТЕЛА И ПОЗИТРОННОЙ ЭМИССИОННОЙ ТОМОГРАФИИ/КОМПЬЮТЕРНОЙ ТОМОГРАФИИ ПРИ ОПРЕДЕЛЕНИИ СТЕПЕНИ РЕГРЕССИИ ЛИМФОМЫ ПОСЛЕ ЗАВЕРШЕНИЯ ХИМИОТЕРАПИИ: МИНСКАЯ ШКАЛА И ШКАЛА ДОВИЛЬ . . . 78
С. А. Хоружик, Э. А. Жаврид, А. В. Дзюбан, Е. В. Суколинская, О. А. Каленик

МАГНИТНО-РЕЗОНАНСНЫЙ ПАТТЕРН ИЗМЕНЕНИЙ МЫШЦ ТАЗОВОГО ПОЯСА И НИЖНИХ КОНЕЧНОСТЕЙ У ПАЦИЕНТОВ С ДИСФЕРЛИНОПАТИЯМИ . . . 93
В. А. Царгуш, С. Н. Бардаков, С. С. Багненко, И. С. Железняк, З. Р. Умаханова, П. Г. Ахмедова, Р. М. Магомедова, К. Ю. Моллаева, К. З. Зульфугаров, А. А. Емельянцев, Е. Н. Чернец, И. А. Яковлев, Г. Д. Далгатов, А. А. Исаев, Р. В. Деев

СТАНДАРТЫ ОКАЗАНИЯ МЕДИЦИНСКОЙ ПОМОЩИ

ВИЗУАЛИЗАЦИЯ ПОРАЖЕНИЯ ЛЕГКИХ ПРИ ИНФЕКЦИИ COVID-19 . . . 106

ДОРОГИЕ КОЛЛЕГИ!

COVID-19 — жуткая аббревиатура. Ситуация, в которой мы все сейчас оказались беспрецедентна, по крайней мере для послевоенных лет. Мир напуган и погружается в кризис. Всемирная организация здравоохранения объявила пандемию. Идеи глобализации рушатся на глазах: все больше стран закрывают границы, перестают летать самолеты и ходить поезда, отменяются мероприятия, и, кажется, все самоизолировались. Правительство разворачивает оперативный штаб и предпринимает все меры, чтобы сдержать возможную вспышку в России — никто не хочет повторить сценарий Европы.

Для этого в каждой стране, каждой медицинской организации, в каждой специальности должен быть свой план, свои знания и компетенции. Наша специальность — не исключение. Лучевые технологии играют важнейшую роль в диагностике, мониторинге и оценке эффективности лечения вирусных пневмоний, в том числе вызванных COVID-19.

В этом номере мы начинаем серию публикаций, посвященных COVID-19. Учитывая критичность ситуации и масштаб бедствия, редколлегия сочла возможным использовать любой способ для информирования врачей о COVID-19. Зная востребованность журнала «Лучевая диагностика и терапия» широкой читательской аудиторией и доступность электронной версии, ниже представлены материалы, опубликованные нашими коллегами из Китая, в которых они обобщили первый и уникальный опыт КТ-диагностики пневмонии, вызванной коронавирусом, основанный на результатах лечения 104 пациентов с подтвержденным диагнозом, из которых 78 находились в тяжелом или критическом состоянии.



Руководство по предотвращению и лечению COVID-19*

III. Лучевая картина у пациентов с COVID-19

Визуализация органов грудной клетки имеет наибольшую ценность в диагностике COVID-19, мониторинге эффективности лечения. Высокоразрешающая КТ предпочтительна. Портативные (палатные) рентгеновские аппараты необходимы при обследовании нетранспортабельных пациентов. КТ обычно выполняют в день поступления. Если лечение оказывается малоэффективным, КТ может быть проведена повторно через 2–3 дня. Если клиническая картина стабильная или на фоне лечения происходит улучшение, то КТ может быть повторена через 5–7 дней. Пациентам в критическом состоянии рекомендовано выполнять рентгенограммы палатным аппаратом ежедневно.

На ранних стадиях COVID-19 проявляется на КТ мультифокальными пятнистыми затемнениями или участками понижения пневматизации по типу матового стекла, распложенными в периферических отделах лёгких, субплеврально в обеих нижних долях. Длинник таких зон в большинстве случаев параллелен плевре. Утолщение внутри- и междолькового интерстиция, которое выглядит как субплевральные ретикулярные изменения, а именно паттерн «булыжной мостовой» («crazy paving»), может быть видно на фоне матового стекла. Иногда визуализируются единичный, локальный очаг или узелковоподобные/пятнистые очаги, распределение которых повторяет ход бронхов, с периферическими изменениями по типу матового стекла. Прогрессирование заболевания, как правило, происходит на 7–10-й день, сопровождается увеличением размеров и повышением плотности зон сниженной пневматизации по сравнению с предыдущими данными лучевых исследований, с наличием зон консолидации с симптомом воздушной бронхографии. В критических случаях может наблюдаться дальнейшее расширение зон консолидации, когда лёгкие демонстрируют

* Перевод: А. С. Жорина.

диффузно повышенную плотность, так называемое «белое лёгкое». При улучшении состояния «матовое стекло» может полностью разрешиться, а в местах некоторых зон консолидации остаются фиброзные тяжи или субплевральные ретикулярные изменения. Пациенты с вовлечением нескольких долей, особенно с обширными изменениями, требуют наблюдения в связи с риском ухудшения. Те, у кого выявлены типичные КТ-признаки заболевания, должны быть изолированы и подвергнуты неоднократному повторному NAT-тестированию (nucleic acid testing — метод тестирования нуклеиновых кислот), даже если был получен отрицательный результат NAT-теста на SAR-CoV-2.

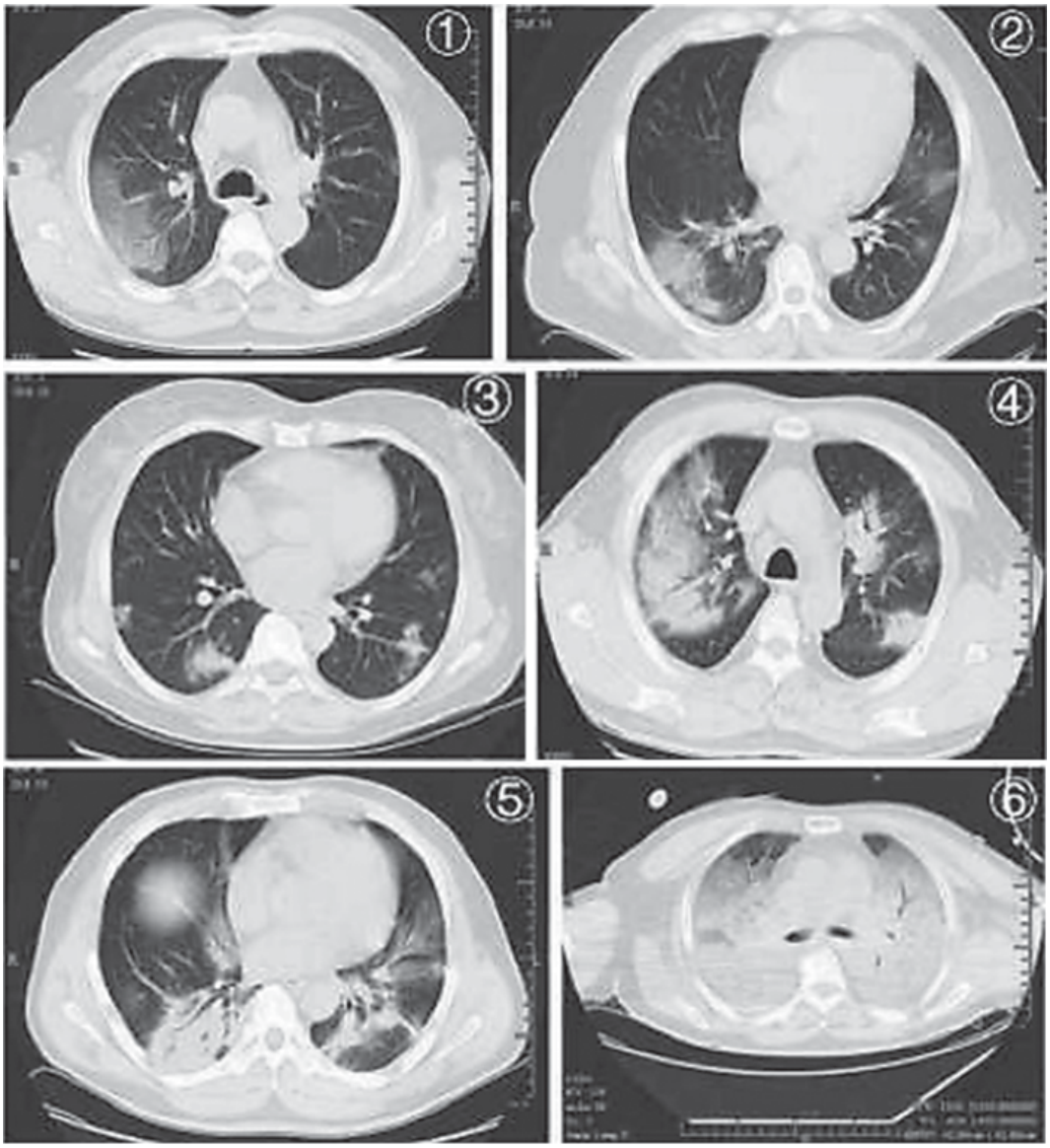

Рисунок. Типичная КТ-картина COVID-19: 1, 2 — пятнистое понижение пневматизации по типу «матового стекла»; 3 — очаги и пятнистое пропотевание/пропитывание (exudation); 4, 5 — мультифокальные зоны консолидации; 6 — диффузная консолидация, «белое лёгкое»

Эти материалы дополняет опубликованный в номере обзор литературы, а также руководство для рентгенологов, подготовленное Британским обществом торакальной радиологии (BSTI — *https://www.bsti.org.uk./*). 27 марта 2020 года состоялся вебинар, посвященный КТ-диагностике поражений легких при COVID-19. Ознакомится с материалами можно по ссылке: *https://drive.google.com/open?id=1eVuOrOrDIhNqjJRigxHQYxq1WqNrGd09*. Буду признательна, если вы сочтете возможным довести информацию до коллег.

Берегите себя!

С уважением,
главный лучевой диагност СЗФО России
и Комитета по здравоохранению Санкт-Петербурга
профессор *Т. Н. Трофимова*

ЛЕКЦИИ И ОБЗОРЫ / LECTURES AND REVIEWS

УДК 616-022.7/.9-073.75
http://dx.doi.org/10.22328/2079-5343-2020-11-1-18-25

© *Сперанская А.А., 2020 г.*

ЛУЧЕВЫЕ ПРОЯВЛЕНИЯ НОВОЙ КОРОНАВИРУСНОЙ ИНФЕКЦИИ COVID-19

А. А. Сперанская
Первый Санкт-Петербургский государственный медицинский университет им. акад. И. П. Павлова, Санкт-Петербург, Россия

Цель исследования: оценить лучевые паттерны новой коронавирусной инфекции COVID-19. *Материалы и методы.* Обзор литературных источников. *Результаты.* COVID-19 вызывает острую тяжелую форму вирусной пневмонии. Лучевая диагностика COVID-19 очень важна, так как компьютерная томография (КТ) может быть первым исследованием, которое демонстрирует признаки вирусного поражения легких, позволяет оценить тяжесть поражения и неблагоприятные прогностические признаки его дальнейшего развития. Первичным КТ-паттерном COVID-19 является картина инфильтрации отдельных вторичных легочных долек по типу «матового стекла» (симптом «сухого листа») с последующим уменьшением объема поражения при благоприятном развитии событий либо их нарастании, присоединении КТ-картины «булыжной мостовой» и появлении в зоне «матового стекла» альвеолярной инфильтрации при неблагоприятном варианте течения заболевания. Эти симптомы являются предвестниками развития респираторного дистресс-синдрома. При более позднем первичном обследовании первичными КТ-симптомами становится паттерн «булыжной мостовой» и участки альвеолярной инфильтрации, что коррелирует с неблагоприятным дальнейшим течением и исходом. Отмечено, что для вирусной пневмонии при COVID-19 было характерно расположение изменений в задних субплевральных и перибронхиальных отделах. Все авторы подтверждали, что полости, узловые образования, плевральные и перикардиальные выпоты и лимфаденопатия при COVID-19 отсутствовали. В процессе наблюдения были предложены количественные характеристики поражения с балльной оценкой, использование которых может помочь в определении прогноза. Также была определена временная стадийность процесса и формирование у части больных остаточных изменений в легких, которые, как при гриппозной пневмонии H1N1 (2008–2019 гг., 2015–2016 гг.) и атипичной пневмонии SARS-CoV-2 (2003 г.), могут запускать процессы развития прогрессирующего легочного фиброза. Отмечается необходимость частого проведения КТ-исследований (каждые 4 дня) для возможности своевременной оценки быстрой динамики и изменения лечебной тактики. Анализ результатов обследования должны проводить минимум два рентгенолога, имеющих опыт работы в торакальной радиологии, с привлечением третьего независимого эксперта, в случае расхождения мнений. Все авторы подтверждали низкую информативность традиционной рентгенографии в оценке вирусного поражения легких, в некоторых исследованиях не выполнялась рентгенография грудной клетки, применяли только КТ как более чувствительный метод выявления ранних изменений, по аналогии с предыдущими вспышками коронавируса. Однако роль традиционной рентгенографии признавалась несомненной при оценке изменений в условиях реанимации. *Выводы.* Накопление опыта клинико-лучевого обследования больных COVID-19 позволил определить лучевую семиотику процесса, важную для определения лечебной тактики.

Ключевые слова: компьютерная томография, вирусная пневмония, COVID-19

Финансирование. Исследование не имело спонсорской поддержки.

Конфликт интересов: автор заявил об отсутствии конфликта интересов.

Для цитирования: Сперанская А.А. Лучевые проявления новой коронавирусной инфекции COVID-19 // *Лучевая диагностика и терапия*. 2020. Т. 11, № 1. С. 18–25, DOI: http://dx.doi.org/10.22328/2079-5343-2020-11-1-18-25.

Контакт: *Сперанская Александра Анатольевна, a.spera@mail.ru*

© *Speranskaya A.A., 2020*

RADIOLOGICAL SIGNS OF A NEW CORONAVIRUS INFECTION COVID-19

Alexandra A. Speranskaya
Pavlov First St. Petersburg State Medical University, St. Petersburg, Russia

Purpose. To evaluate the radiological patterns of a new COVID-19 coronavirus infection. *Materials and methods.* Review of literature sources. *Results.* COVID-19 causes the acute severe viral pneumonia. Radiological diagnostics of COVID-19 is very important, because CT can be the first study that shows the signs of viral lung lesion, and allows to assess the severity of the lesion and adverse prognostic signs of its further development. The initial CT pattern of COVID-19 is a pattern of infiltration of secondary pulmonary lobules on the type of «frosted glass» (a symptom of «dry leaf») with a subsequent decrease in the volume of lesions at favorable results, or their increase, accession of CT pattern of «cobblestone road» and the appearance in

the area of «frosted glass» the alveolar infiltration in unfavorable course of disease. These symptoms are the precursors to the development of respiratory distress syndrome. At a later primary examination, the primary CT symptoms are the pattern of «cobblestone road» and areas of alveolar infiltration, which correlates with an unfavorable further course and outcome. There was noted that viral pneumonia in COVID-19 was characterized by the location of changes in the posterior subpleural and peribronchial areas. All authors confirmed that cavities, nodules, pleural and pericardial effusions, and lymphadenopathy were absent in COVID-19. In the course of observation, quantitative characteristics of the lesions with a score were proposed, the use of which can help in determining the prognosis. Also identified temporary staging of the process and the formation in some of patients the residual changes in the lungs the same as in influenza pneumonia H1N1 (2008–9гг, 2015–16.) and SARS SARS-CoV-2 (2003)which can start the process of development of progressive pulmonary fibrosis. There is a need for frequent CT studies (every 4 days) to enable timely assessment of rapid dynamics and changes in treatment tactics. The analysis of the results of the examination should be performed by at least 2 radiologists experienced in thoracic radiology, with the involvement of a third independent expert, in case of disagreement. All the authors confirmed the low information content of traditional radiography in assessing viral lung lesions. In some studies, chest radiographs were not performed, only CT as a more sensitive method for detecting early changes, similar to previous outbreaks of coronavirus. However, the role of traditional radiography was recognized as unquestionable when evaluating changes in reanimation department conditions. *Conclusions.* The accumulation of experience in clinical and radiological examination of COVID-19 patients allowed to determine the radiological semiotics of the process, which is important for determining the treatment tactics.

Key words: computed tomography, viral pneumonia, COVID-19

Financing. The study did not have sponsorship.

Conflict of interests: the author stated that there is no potential conflict of interests.

For citation: Speranskaya A.A. Radiological signs of a new coronavirus infection COVID-19 // *Diagnostic radiology and radiotherapy.* 2020. Vol. 11, No. 1. P. 18–25, DOI: http://dx.doi.org/10.22328/2079-5343-2020-11-1-18-25.

Contact: *Speranskaya Alexandra Anatolyevna, a.spera@mail.ru*

31 декабря 2019 года Всемирная организация здравоохранения (ВОЗ) предупредила о нескольких случаях респираторного заболевания неизвестного происхождения, возникшего в городе Ухань, провинции Хубэй в Китае, с клиническими признаками, напоминающими симптомы вирусной пневмонии и проявляющимися лихорадкой, кашлем и одышкой.

К 1 января 2020 г. заболевание было типировано как разновидность коронавирусной инфекции COVID-19 (аббревиатура от англ. COrona VIrus Disease 2019). Шифр заболевания по МКБ-10 U07.1. Это потенциально тяжелая острая респираторная инфекция, вызываемая вирусом SARS-CoV-2, представляет собой опасное заболевание, которое может протекать как в форме острой респираторной вирусной инфекции легкого течения, так и в тяжелой форме. COVID-19 является седьмым членом семейства коронавирусов, которое включает коронавирус респираторного синдрома Ближнего Востока (MERS-CoV) и коронавирус тяжелого острого респираторного синдрома (SARS-CoV) и представляет собой бета-коронавирус группы 2B с генетическим сходством по меньшей мере на 70% с SARS-CoV.

Инкубационный период COVID-19 обычно составляет 3–7 дней, но не более 14 дней, инфицирование происходит во время инкубационного периода. Основными симптомами являются повышение температуры тела (выше 38° С), слабость, сухой кашель и диарея.

Диагностическими критериями пневмонии COVID-19 являются:

1) эпидемиологический анамнез — контакт с лихорадящими пациентами с респираторными симптомами из эпидемиологического очага в течение 14 дней до начала болезни;

2) клинические проявления — лихорадка, пневмония на КТ, нормальное или уменьшенное количество лейкоцитов в крови, снижение количества лимфоцитов;

3) лабораторная диагностика — флюоресцентная полимеразная цепная реакция на COVID-19 в мазках из горла или нижних дыхательных путей.

Осложнениями COVID-19 являются вирусная пневмония, острый респираторный дистресс-синдром и дыхательная недостаточность с риском смерти. Примерно в 15% случаев заболевание протекает в тяжелой форме с необходимостью применения кислородной терапии, в 5% состояние больных критическое. Летальность заболевания оценивается примерно в 2,3%. Согласно анализу 1099 пациентов по состоянию на 28 февраля 2020 года у 91,1% пациентов с COVID-19 диагностировалась пневмония.

Тяжелое состояние пациентов, проявление легочных симптомов поражения (кашель, одышка) и высокая вероятность возникновения вирусной пневмонии при COVID-19 привели к быстрому и многократному проведению КТ у этой группы больных, что позволило выявить первичные признаки заболевания, их последующую трансформацию и наиболее неблагоприятные лучевые симптомы, соответствующие тяжелому течению процесса.

Первичные симптомы поражения бронхолегочной системы при COVID-19 на КТ были описаны целым рядом авторов. Так, Cases Xiaoqi Lin, Zhenyu Gong, Zuke Xiao и соавт. [1] при анализе лучевой картины у двух пациентов выявили множественные участки уплотнения легочной ткани альвеолярного характера и по типу «матового стекла» с перибронхиальной и субплевральной локализацией и преимущественным поражением нижних долей. Ни у одно-

го из пациентов не наблюдалось плеврального выпота или лимфаденопатии.

Отмечено, что обнаружение типичных лучевых симптомов COVID-19 впоследствии было подтверждено данными ПЦР, что может свидетельствовать о высокой информативности и специфичности выявления КТ-симптомов поражения как метода первичной диагностики.

Аналогичные данные были получены Xingzhi Xie1, Zheng Zhong, Wei Zhao [2] при анализе результатов лучевого обследования 7 пациентов с негативной ПЦР COVID-19, что позволило им сделать вывод о том, что вирусная пневмония на КТ может предшествовать положительным результатам теста ПЦР. Это делает возможным и необходимым использование компьютерной томографии грудной клетки в качестве инструмента скрининга для пациентов с подозрением на COVID-19.

В качестве оцениваемых лучевых паттернов при COVID-19 предлагались: КТ-картина «матового стекла», смешанные альвеолярно-интерстициальные уплотнения, выявление тракционных бронхоэктазов, утолщение бронхиальной стенки, паттерн «сетчатости» — КТ-картина «булыжной мостовой», субплевральные полосы уплотнения легочной ткани (пластинчатые ателектазы) и расширение сосудов. Обязательно оценивалось распределение измененных участков легочной ткани (субплевральное, перибронхиальное, по зонам и долям легкого), обращалось внимание на то, что оценивать изменения должны два опытных рентгенолога.

Feng Pan, Tianhe Ye, Peng Sun и соавт. [3] представили типичные лучевые симптомы поражения при COVID-19 (рис. 1).

изменений на КТ при COVID-19 двусторонние участки уплотнения альвеолярного характера и по типу «матового стекла», иногда округлой формы с преимущественно периферическим распределением. Они отмечают, что полости, узлы, плевральные и перикардиальные выпоты и лимфаденопатия отсутствовали. Рентгенограммы грудной клетки не выполнялись, применялась только КТ как более чувствительный метод выявления ранних изменений, по аналогии с предыдущими вспышками коронавируса.

При COVID 19 также как и при гриппозной пневмонии H1N1 эпидемий 2008–2009 гг. и 2015–2016 гг. в России, на КТ определялся паттерн интерстициальной инфильтрации отдельных вторичных легочных долек (симптом «сухого листа»). Длительное динамическое наблюдение пациентов с последствиями перенесенной пневмонии гриппа А H1N1 в ПСПбГМУ им. акад. И. П. Павлова выявило, что симптом «сухого листа» при своевременной адекватной терапии полностью разрешался, либо формировался в проявления минимальных интерстициальных изменений (МИИ). У 7% больных отмечалась последующая трансформация МИИ в типичную картину идиопатического легочного фиброза (ИЛФ) [6] рис. 2.

Исследования H. J. Koo, S. Lim, J. Choe и соавт. [7] показали, что гриппозная пневмония имеет тенденцию поражать нижние отделы легких. Wang и соавт. [8] подтвердили, что пневмония H7N9 имела преобладающее распространение в правом нижнем легком. По данным Y. Yuan, X. F. Tao, Y. X. Shi и соавт. [9] и K. T. Wong, G. E. Antonio, D. S. Hui и соавт. [10] пневмоническая инфильтрация при H1N1 и SARS локализовалась в субплевральных отделах. N. R. Qureshi, T. T. Hien, J. Farrar и соавт.

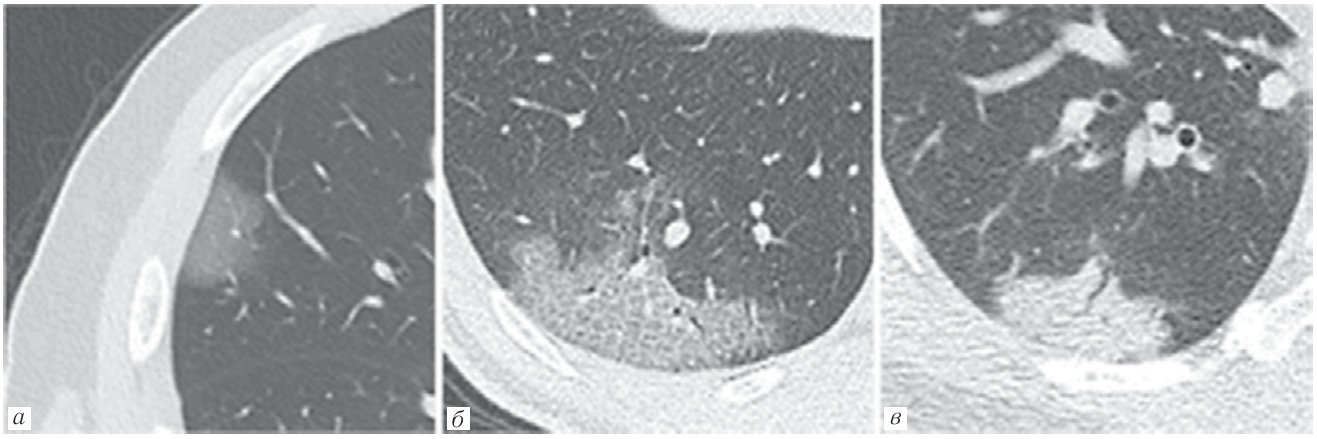

Рис. 1. Типичные лучевые симптомы поражения при COVID-19: *а* — КТ-картина «матового стекла» (GGO); *б* — КТ-паттерн «булыжной мостовой» (утолщение меж- и внутридольковых перегородок); *в* — консолидация [3]
Fig. 1. Typical radiatiologic symptoms of the lesions in CAVID-19. *а* — CT — pattern of «frosted glass» (GGO), *б* — CT-pattern of «cobblestone road» (thickening of inter-and intra-lobular partitions), *в* — Consolidation [3]

Junqiang Lei, Junfeng Li, Xun Li и соавт. [4] также отмечают в качестве ведущего КТ-симптома вирусной пневмонии при COVID-19 наличие участков «матового стекла» с субплевральной их локализацией.

Michael Chung, Adam Bernheim, Xueyan Mei и соавт. [5] также описывают в качестве типичных

[11] отмечают, что при гриппе H5N1 не определялась внесегментарная локализация изменений.

По мере накопления опыта обследования больных были выявлены другие первичные КТ-паттерны COVID-19. Так, по данным Yicheng Fang, Huangqi Zhang, Yunyu Xu и соавт. [12] у больной 45 лет, уже

Рис. 2. Больной Б., 46 г., Грипп А (H1N1). На компьютерных томограммах от 19.11.2009 г.: *а* — КТ картина гриппозной пневмонии — поражение отдельных вторичных легочных долек (стрелка) — симптом «сухого листа» (*б*); *в* — частичный регресс изменений на КТ от 14.12.2009 г. (стрелка) [6].

Fig. 2. Patient B., 46 y.o., influenza A (H1N1). On CT scans performed 19.11.2009 *a* — CT image of the influenza-pneumonia — the affection of separate secondary pulmonary lobules (arrow) — a symptom of «dry leaf» (*б*); в — partial regression of changes on CT performed 14.12.2009 (arrow) [6]

при первичном КТ-исследовании были выявлены множественные двусторонние участки уплотнения легочной ткани по типу «булыжной мостовой», «обратного Гало», «тающего сахара» с последующим нарастанием в них альвеолярного компонента (рис. 3).

Большой пул пациентов (51 человек) позволил Fengxiang Song, Nannan Shi, Fei Shan и соавт. [13] позволил оценить встречаемость первичных КТ-симптомов у больных COVID-19. Сорок четыре из 51 (86%) пациентов имели двустороннее пораже-

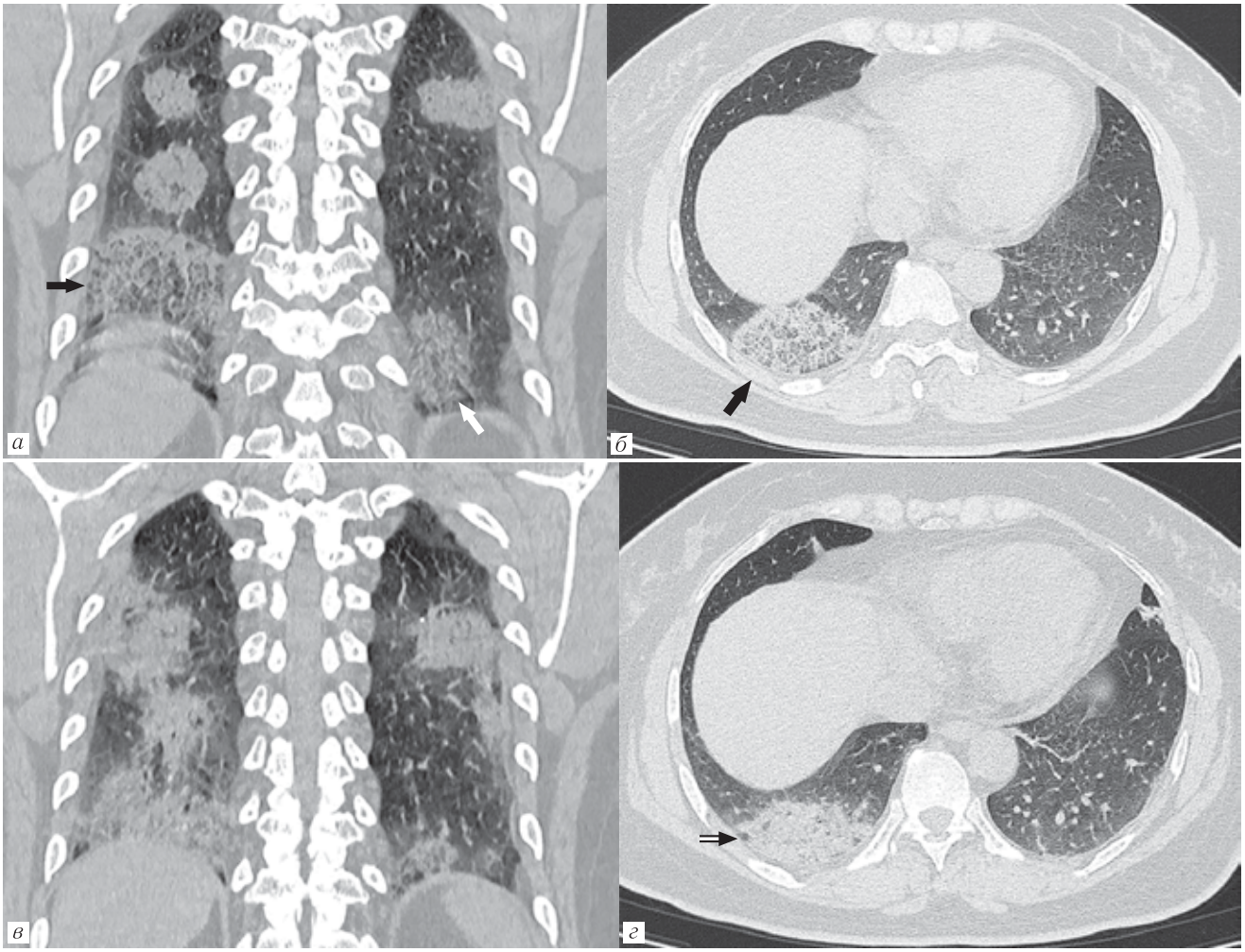

Рис. 3. Компьютерные томограммы: *а, б* — множественные двусторонние области консолидации легочной ткани с зонами пониженной плотности в центе (*а* — «обратного Гало» (черная стрелка), «тающего сахара» (белая стрелка); *б* —симптомы «булыжной мостовой» (черная стрелка)); *в, г* — через 2 дня двусторонние участки консолидации увеличились в размерах, центр их уплотнился (двойная стрелка) [12]

Fig. 3. Computer tomograms: *a, б* — multiple bilateral areas of lung tissue consolidation with areas of reduced density in the centre (symptoms of a — «reverse Halo» (black arrow), «melting sugar» (white arrow); б — «cobblestone road» (black arrow)); *в, г* — after 2 days, the two-sided areas of consolidation increased in size and their center became more dense (double arrow) [12]

ние легких, у 41 из 51 (80%) поражались задние отделы легких, у 44 из 51 (86%) периферические (p<0,001). Пациенты старше 50 лет имели более консолидированные поражения легких, чем пациенты в возрасте 50 лет или моложе (p<0,001). Последующее КТ-исследование у 13 пациентов показало улучшение у 7 (54%) пациентов и прогрессирование у 4 (31%) пациентов.

Отмечено, что интерстициальная инфильтрация отдельных вторичных легочных долек (симптом «сухого листа») является патогномоничным признаком COVID-19 и в сочетании с нормальными или уменьшенными количеством лейкоцитов в периферической крови и эпидемическим анамнезом, с лихорадкой и/или кашлем и должны быть расценены как проявления пневмонии нового коронавируса 2019 года.

Исследование показало, что появление участков консолидации легочной ткани указывает на прогрессирование заболевания (у пациентов на КТ после 4-го дня заболевания нарастала протяженность консолидационных участков и уменьшалась протяженность «матового стекла»). Кроме того, у пожилых пациентов было значительно больше консолидационных поражений и меньше участков «матового стекла», чем у более молодых. Следовательно, обнаружение участков консолидации может служить прогностическим фактором для определения лечебной тактики (рис. 4).

Heshui Shi, Xiaoyu Han, Chuansheng Zheng [14] описывают эволюцию проявлений КТ у пациента, вылеченного от новой пневмонии коронавируса (2019-nCoV) в Ухане, Китай (рис. 5).

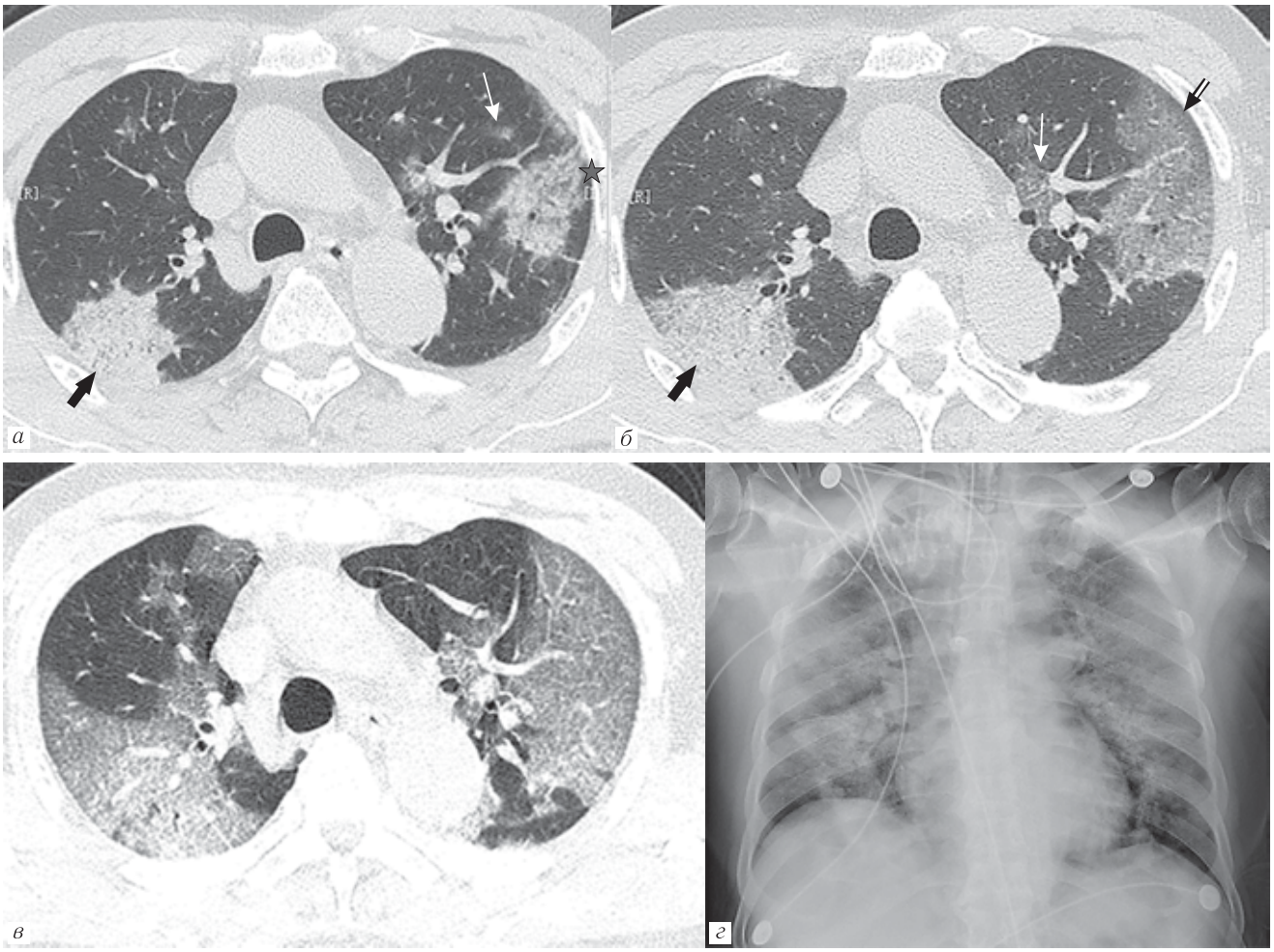

Рис. 4. Мужчина, 71 год: компьютерная томограмма от 21.01.2020 г.— участки уплотнения легочной ткани альвеолярного (*а*) — черная стрелка (верхняя правая доля) и интерстициального (*б*) (симптомы «матового стекла» — двойная стрелка, «булыжной мостовой» — черная стрелка) (верхняя доля левого легкого) характера; пятнистые (белая стрелка, *б)*, очаговые (белая стрелка, *а)*, округлые перибронховаскулярные и субплевральные уплотнения — звезда; *в* — через два дня нарастание протяженности «матового стекла»; *г* — рентгенограмма грудной клетки на 6-й день после поступления — нарастание двусторонних альвеолярных изменений в ядерных отделах [13]

Fig. 4. 71-year old male. *а* — CT 21.01.2020 — areas of pulmonary tissue consolidation of alveolar (*а*) — black arrow(upper right lobe) and interstitial (symptoms of «frosted glass» — doublearrow, «cobblestone» — black arrow) (upper lobe of the left lung) character; spotty (white arrow, *б*), focal (white arrow, *а*), rounded peribronchovascular and subpleural seals (star); *в* — two days later, the increase the length of the «frosted glass»; *г* — chest x-ray on the 6th day after admission — increase in bilateral alveolar changes in the central areas [13]

Chaolin Huang, Yeming Wang, Xingwang Li, Lili Ren [15] при анализе данных 41 больного отмечали, что осложнения COVID-19 включали острый респираторный дистресс-синдром (29%), анемию (15%), острое повреждение сердца (12%) и вторичную

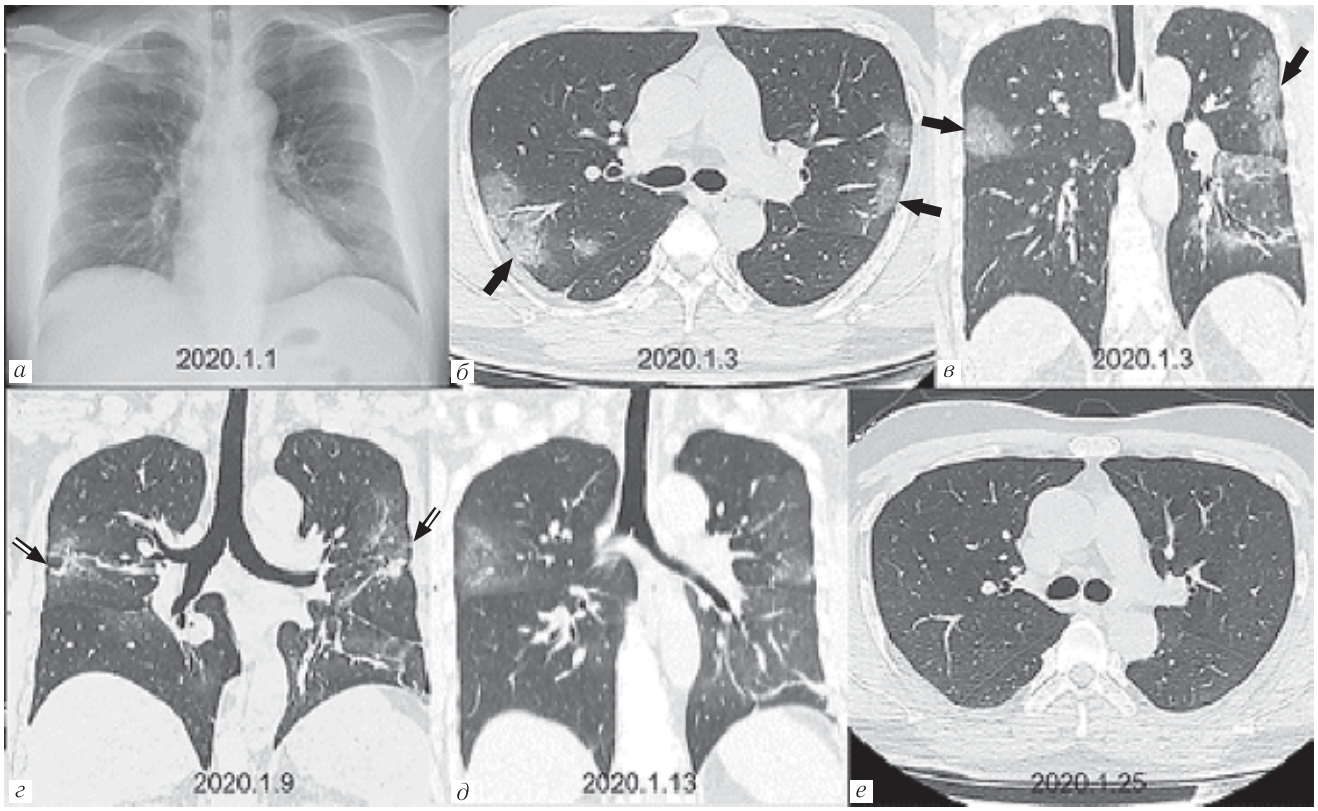

Рис. 5. Рентгенограмма грудной клетки (7-й день после появления симптомов) — незначительное снижение прозрачности в левой нижней и правой верхней долях (*а*); *б, в* — на компьютерных томограммах (9-й день) — многофокальные двусторонние участки «матового стекла» (черные стрелки); *г* — компьютерная томограмма (15-й день) — уменьшение протяженности «матового стекла» и появление консолидации (двойные стрелки); *д* — компьютерная томограмма (19-й день), регресс «матового стекла»; *е* — компьютерная томограмма (31-й день), полное разрешение [14]

Fig. 5. Chest x-ray (day 7 after the appearance of symptoms) — a slight decrease in transparency in the lower left and upper right lobes (*a*); *б, в* — on CT (day 9) — the multifocal bilateral areas of «frosted glass» (black arrows); *г* — CT (day 15) — decrease in the length of the «frosted glass» and the appearance of consolidation (double arrows); *д* — CT (day 19), «frosted glass» regression; *е* — CT (31 days), complete disappearance. [14]

инфекцию (10%). 13 (32%) пациентов были госпитализированы в ОИТ, а шесть (15%) умерли.

В процессе наблюдения за пациентами к 17.02.2020 г., Jaegyun Lim, Seunghyun Jeon, Hyun-Young Shin и соавт. [16] отметили, что лучевыми симптомами вирусной пневмонии при легком течении заболевания являлось появление участков уплотнения легочной ткани пот типу «матового стекла» в нижних долях с обеих сторон, причем снижение нагрузки SARS-CoV-2 коррелировало с уменьшением протяженности лучевых изменений.

Yueying Pan Hanxiong, Guan Shuchang Zhou [17], проанализировав данные 63 больных COVID-19 отметили симптомы неблагоприятного течения в виде распространения протяженности участков «матового стекла», снижения плотности альвеолярной инфильтрации с появлением симптома «тающего сахара», а также инфильтрацию дисковидных ателектазов в легочной ткани.

В процессе динамического обследования пациентов стали предлагаться различные количественные оценки степени поражения. Так, Fengxiang Song, Nannan Shi, Fei Shan и соавт. [13] для количественной оценки степени поражения на КТ проводили горизонтальную линию по средней подмышечной линии, чтобы разделить переднюю и заднюю части легких. Также использовалось деление на субплевральные и ядерные отделы. Поражение, занимающее один сегмент легкого, имело 1 балл. Также 1 балл присваивался плевральному и перикардиальному выпоту.

Xingzhi Xie1, Zheng Zhong,Wei Zhao [13] была предложена другая балльная оценка степени поражения: каждое легкое было разделено на три зоны: верхнюю (над кариной), среднюю (ниже карины до нижней легочной вены) и нижнюю (ниже нижней легочной вены). Для каждой зоны легкого: 0 баллов — вовлеченность 0%; 1 балл — менее 25%; 2 балла — от 25% до 50%; 3 балла — от 50% до 75%; 4 балла — 75% или более; 6 зон — максимальная оценка 4 балла, в результате — 24 балла.

Michael Chung, Adam Bernheim, Xueyan Mei и соавт. [5] на основании анализа результатов обследования 21 больного, предложили свой вариант количественной оценки тяжести процесса по КТ: каждую из пяти долей легких оценивали по степени вовлеченности и классифицировали как отсутствие (0%), минимальное (1–25%), легкое (26–50%), умеренное (51–75%) или тяжелое (76–100%).

Отсутствие поражения соответствовало 0 баллам, минимальное вовлечение — 1 балл, легкое вовлечение — 2 балла, умеренное вовлечение — 3 балла и тяжелое поражение — 4 балла. Далее определялся «общий балл тяжести» путем суммирования пяти баллов (диапазон возможных баллов, 0–20).

3-я стадия (9–13 дней): консолидация; балл КТ (7±4);

4-я стадия (≥14 дней): постепенное разрешение консолидации; снижение балла КТ (6±4) (рис. 6).

В исходе процесса у выздоровевших больных длительное время сохранялись субплевральные участки

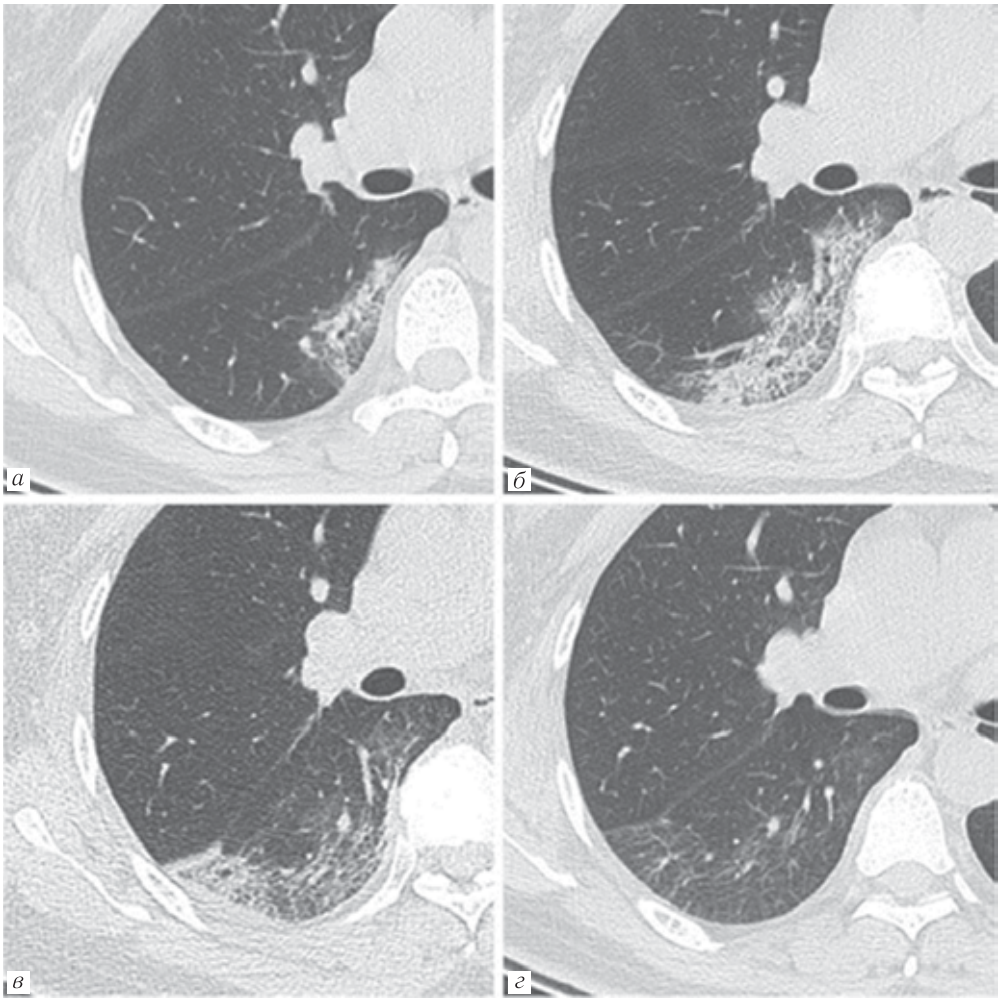

Рис. 6. Ранняя стадия (*а*), прогрессирующая стадия (*б*), пиковая стадия (*в*), стадия разрешения вирусной пневмонии, вызванной COVID-19 (*г*) [3]

Fig. 6. Early stage (*а*), progressive stage (*б*), peak stage (*в*), disappearance stage (*г*) [3]

Feng Pan, Tianhe Ye, Peng Sun и соавт. [3] на основе анализа изменений в легких при динамическом наблюдении (проведение КТ-контроля каждые 4 для) у 21 больного, предложили дополнить качественные характеристики степени поражения легких количественными. Ими была разработана суммарная бальная оценка поражения легких по данным КТ (5 долей, 1–5 баллов для каждой доли, диапазон от 0 до 25). Максимальное поражение легких достигло пика примерно через 10 дней (с расчетной общей оценкой КТ — 6 баллов) с момента появления начальных симптомов (R2=0,25, p<0,001). Это позволило определить 4 стадии поражения легких при КТ:

1-я стадия (0–4 дня): участки «матового стекла» (GGO): балл КТ 2±2;

2-я стадия (5–8 дней): появление и нарастание паттерна «булыжной мостовой»; нарастание балла КТ (6±4, p=0,002);

«матового стекла» и субплевральные полосы (протяженность которых была больше у пациентов с предварительно выявляемой консолидацией легочной ткани и паттерном «булыжной мостовой»), возможно, как начальные проявления формирования пневмофиброза, отмеченного также при атипичной пневмонии в 2003 г. Аналогичные данные приводят Ya-ni Duan, Jie Qin [18].

Обсуждение, заключение, выводы. COVID-19 вызывает острую тяжелую форму вирусной пневмонии. Лучевая диагностика COVID-19 очень важна, так как КТ может быть первым исследованием, которое отчетливо продемонстрирует признаки вирусного поражения легких, оценит тяжесть поражения и неблагоприятные прогностические признаки его дальнейшего развития.

Первичным КТ-паттерном COVID-19 является картина инфильтрации отдельных вторичных легочных долек по типу «матового стекла» (симптом

«сухого листа») с последующим уменьшением объема поражения при благоприятном развитии событий либо их нарастании, присоединении КТ-картины «булыжной мостовой» и появлении в зоне «матового стекла» альвеолярной инфильтрации при неблагоприятном варианте течения заболевания. Эти симптомы являются предвестниками развития респираторного дистресс-синдрома.

При более позднем первичном обследовании первичными КТ-симптомами становится паттерн «булыжной мостовой» и участки альвеолярной инфильтрации легочной ткани, что коррелирует с неблагоприятным дальнейшим течением и исходом.

Отмечено, что для вирусной пневмонии при COVID-19 было характерно расположение изменений в задних субплевральных и перибронхиальных отделах.

Все авторы подтверждали, что полости, узлы, плевральный, перикардиальный выпот и лимфаденопатия при COVID-19 отсутствовали.

В процессе наблюдения были предложены количественные характеристики поражения с балльной оценкой, использование которых может помочь в определении прогноза. Также была выявлена временная стадийность процесса и формирование у части больных остаточных изменений в легких, которые, как при гриппозной пневмонии H1N1 (2008–2019 гг., 2015–2016 гг.) и атипичной пневмонии SARS-CoV-2 (2003 г.), могут запускать процессы развития прогрессирующего легочного фиброза.

Во многих работах отмечается необходимость частого проведения КТ-исследований (каждые 4 дня) для возможности своевременной оценки быстрой динамики процесса и изменения лечебной тактики при обнаружении неблагоприятных лучевых симптомов.

С учетом тяжести клинической картины и важность лучевых симптомов для клинической тактики, анализ результатов лучевого исследования должны проводить минимум два рентгенолога, имеющих опыт работы в торакальной радиологии, с привлечением третьего независимого эксперта, в случае расхождения мнений.

Все авторы подтверждали низкую информативность традиционной рентгенографии в оценке вирусного поражения легких, в некоторых исследованиях не выполнялась рентгенография грудной клетки, применяли только КТ как более чувствительный метод выявления ранних изменений, по аналогии с предыдущими вспышками коронавируса. Однако роль традиционной рентгенографии признавалась несомненной при оценке изменений в условиях реанимации.

Накопление опыта клинико-лучевого обследования больных COVID-19 позволил определить лучевую семиотику процесса, важную для определения лечебной тактики.

ЛИТЕРАТУРА/REFERENCES

1. Cases Xiaoqi Lin, Zhenyu Gong, Zuke Xiao et al. Novel Coronavirus Pneumonia Outbreak in 2019: Computed Tomographic Findings in Two Cases // *Korean J. Radiol*. 2020. Vol. 21 (3). P. 365–368.
2. Xingzhi Xie1, Zheng Zhong, Wei Zhao. *Chest CT for Typical 2019-nCoV Pneumonia: Relationship to Negative RT-PCR*. Published Online: Feb. 13. 2020.
3. Feng Pan, Tianhe Ye, Peng Sun et al. *Time Course of Lung Changes On Chest CT During Recovery From 2019 Novel Coronavirus (COVID-19) Pneumonia*. Published Online: Feb. 13. 2020.
4. Junqiang Lei, Junfeng Li, Xun Li et al. *CT Imaging of the 2019 Novel Coronavirus (2019-nCoV) Pneumonia*. Published Online. Jan. 31. 2020. https://doi.org/10.1148/radiol.2020200236.
5. Chung M., Bernheim A., Mei X. et al. *CT Imaging Features of 2019 Novel Coronavirus (2019-nCoV)*. Published Online. Feb. 4. 2020. https://doi.org/10.1148/radiol.2020200230.
6. Сперанская А.А., Новикова Л.Н., Баранова О.П., Васильева М.А. Лучевая диагностика вирусной пневмонии // *Вестник рентгенологии и радиологии*. 2016. Т. 97, № 3. С. 149–156. [Speranskaya A.A., Novikova L.N., Baranova O.P., Vasilyeva M.A. Radiation diagnosis of viral pneumonia // Bulletin of radiology and radiology. 2016. Vol. 97, No. 3, pp. 149–156 (In Russ.)].
7. Koo H.J., Lim S., Choe J., Choi S.H., Sung H., Do K.H. Radiographic and CT Features of Viral Pneumonia // RadioGraphics. 2018. Vol. 38 (3). P. 719–739.
8. Wang Q, Zhang Z, Shi Y, Jiang Y. Emerging H7N9 influenza A (novel reassortant avian-origin) pneumonia: radiologic findings // *Radiology*. 2013. Vol. 268 (3). P. 882–889.
9. Yuan Y., Tao X.F., Shi Y.X., Liu S.Y., Chen J.Q. Initial HRCT findings of novel influenza A (H1N1) infection // *Influenza Other Respir Viruses*. 2012. Vol. 6 (6). e114–e119
10. Wong K.T., Antonio G.E., Hui D.S. et al. Severe acute respiratory syndrome: thin-section computed tomography features, temporal changes, and clinicoradiologic correlation during the convalescent period // *J. Comput Assist. Tomogr*. 2004. Vol. 28 (6). P. 790–795.
11. Qureshi N.R., Hien T.T., Farrar J., Gleeson F.V. The radiologic manifestations of H5N1 avian influenza // *J. Thorac. Imaging*. 2006. Vol. 21 (4). P. 259–264.
12. Yicheng Fang, Huangqi Zhang, Yunyu Xu et al. CT Manifestations of Two Cases of 2019 Novel Coronavirus (2019-nCoV) Pneumonia // *Radiology*. 2020. Vol. 295, No. 1. https://doi.org/10.1148/2020200280.
13. Fengxiang Song, Nannan Shi, Fei Shan et al. Emerging 2019 Novel Coronavirus (2019-nCoV) Pneumonia // *Radiology*. 2020. Vol. 295, No 1. https://doi.org/10.1148/radiol.2020200274.
14. Heshui Shi, Xiaoyu Han, Chuansheng Zheng. Manifestations in a Patient Recovered from 2019 Novel Coronavirus (2019-nCoV) Pneumonia in Wuhan, China // *Radiology*. 2020. Vol. 295, No. 1. https://doi.org/10.1148/radiol.2020200269.
15. Chaolin Huang, Yeming Wang, Xingwang Li, Lili Ren. Clinical features of patients infected with 2019 novel coronavirus in Wuhan // *China Lancet*. 2020. Vol. 395. P. 497–506.
16. Jaegyun Lim, Seunghyun Jeon, Hyun-Young Shin et al. Case of the Index Patient Who Caused Tertiary Transmission of Coronavirus Disease 2019 in Korea: the Application of Lopinavir/Ritonavir for the Treatment of COVID-19 Pneumonia Monitored by Quantitative RT-PCR // *J. Korean. Med. Sci*. 2020. Feb. 17. No. 35 (6).
17. Yueying Pan Hanxiong Guan Shuchang Zhou. Initial CT findings and temporal changes in patients with the novel coronavirus pneumonia (2019-nCoV): a study of 63 patients in Wuhan // *China European Radiology*. https://doi.org/10.1007/s00330-020-06731-x.
18. Ya-ni Duan, Jie Qin. Pre- and Posttreatment Chest CT Findings: 2019 Novel Coronavirus (2019-nCoV) Pneumonia // *Radiology*. 2020. Vol. 295, No. 1. https://doi.org/10.1148/radiol.2020200323.

Поступила в редакцию/Received by the Editor: *15.03.2020 г.*

Сведения об авторе:

Сперанская Александра Анатольевна — доктор медицинских наук, профессор кафедры рентгенологии и радиационной медицины федерального государственного бюджетного образовательного учреждения высшего образования «Первый Санкт-Петербургский государственный медицинский университет имени академика И. П. Павлова» Министерства здравоохранения Российской Федерации; 197022, Санкт-Петербург, ул. Льва Толстого, д. 6–8; e-mail: a.spera@mail.ru.

СТАНДАРТЫ ОКАЗАНИЯ МЕДИЦИНСКОЙ ПОМОЩИ / STANDARDS OF MEDICAL CARE

ВИЗУАЛИЗАЦИЯ ПОРАЖЕНИЯ ЛЕГКИХ ПРИ ИНФЕКЦИИ COVID-19*

Руководство для рентгенологов Британского
Общества Торакальной Радиологии
(BSTI — British Society of Thoracic Imaging)

Версия 2
16 марта 2020 г.

THORACIC IMAGING IN THORACIC IMAGING IN COVID-19 INFECTION

British Society of Thoracic British Society of Thoracic British Society of Thoracic Imaging

Version 2
16th March 2020 March 2020

* Перевод: Д. Ф. Вардиков, А. С. Жорина.

ПЦР

- Мазок из зева
- Проблема с доступностью
- Когда запрос превысит время исполнения сроки могут значительно увеличиться
- В Китае закончились ПЦР-тесты, поэтому для диагностики стали применять КТ
- Чувствительность ПЦР 60-70% и начальный результат может быть ложноотрицательным
- Повторное тестирование пациентов создаёт дополнительные задержки в получении результатов ПЦР

Протоколы в отделении

Должны быть разработаны локальные стандарты работы с учётом:

- Минимизации риска для сотрудников
- Контроля инфекции
- Наличия палатного рентгеновского аппарата
- Наличия стандартного рентгеновского аппарата в отделении
- Транспортировки пациента в рентгеновское отделение
- КТ- исследования
- Генеральной уборки

Назначение лучевого обследования

Во всех направлениях должна быть отражена достаточная клиническая информация

Отделения должны сотрудничать с клиницистами для обеспечения релевантной клинической информации во всех направлениях на исследование

- Подозрение на COVID-19
- Риск инфицирования – влияет на то как, где и когда пациенту будет проводиться исследование
- Лейкоцитоз/лимфопения – обычно присутствуют у больных COVID-19
- С-реактивный белок – у пациентов с COVID-19 редко в норме
- Актуальные данные респираторного анамнеза
- Анамнез курения (стаж)

Визуализация

- КТ не играет роли в **диагностике** COVID-19, кроме пациентов в **тяжёлом состоянии**, **или при недоступности ПЦР**
- Визуализация (рентгенография и КТ) может влиять на **ведение** конкретного пациента, лечение **осложнений** или определение **альтернативного диагноза**

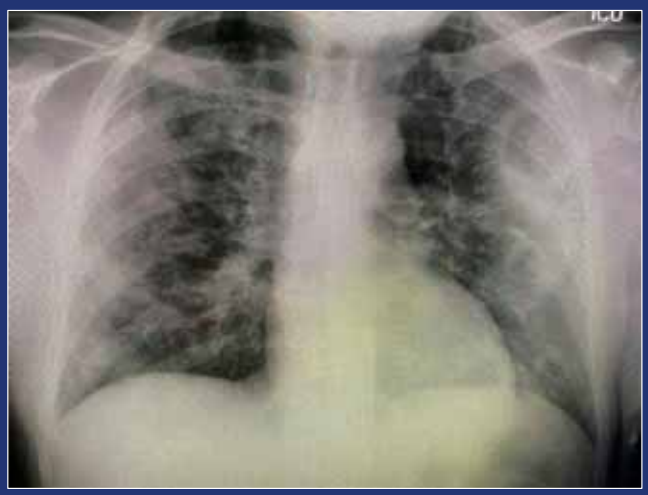

* За исключением пациентов с ХОБЛ, тогда <90%.
** На этом этапе типичные изменения могут быть случайной находкой, их сопоставляют с клинико-лабораторными данными для определения вероятности COVID-19.
*** Классические изменения на КТ необходимо относить либо к категории «лёгкие», либо «умеренные/тяжёлые».

Паттерны КТ

Паттерн	Описание
КЛАССИЧЕСКИЙ COVID-19 *(100% уверенность в наличии COVID)*	Участки уплотнения по типу матового стекла преобладают в периферических отделах нижних долей, множественные двусторонние* ± • «булыжная мостовая» • Периферическая консолидация** • Воздушная бронхография • Обратное гало/перилобулярный паттерн**
ВЕРОЯТНЫЙ COVID-19 *(71-99% уверенность в наличии COVID)*	• Сочетание перибронхиальной и периферической консолидации в нижних долях • Обратное гало/перилобулярный паттерн** • Мало «матового стекла»
НЕОДНОЗНАЧНЫЙ *(<70% уверенность в наличии COVID)*	• Не укладывается в паттерны однозначного, неоднозначного COVID или НЕ-COVID • Имеются вышеописанные КТ-паттерны, но клинические данные не соответствуют или клиническая картина предполагает альтернативный диагноз (например, интерстициальные заболевания лёгких или заболевания соединительной ткани)
НЕ-COVID *(70% уверенность в альтернативном диагнозе)*	• Долевая пневмония • Инфекция с формированием полостей • «Дерево в почках»/центрилобулярные очаги • Лимфаденопатия, выпот • Установленный лёгочный фиброз

** >1 очага, но м.б. односторонним, часто, но не всегда двусторонний[1]*
*** т.е. паттерны организующейся пневмонии*

ПРИМЕРЫ

- Нижеприведенные примеры – это недавние случаи из Великобритании
- Обратите внимание, что клиническое подозрение является **ОБЯЗАТЕЛЬНЫМ**
- Без клинического подозрения лучевая картина неспецифична и может отражать множество других процессов

КЛАССИЧЕСКИЙ ПАТТЕРН COVID19

Булыжная мостовая и консолидация

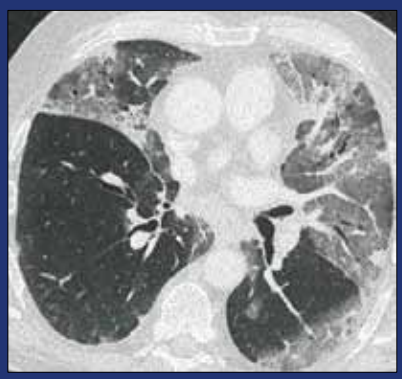

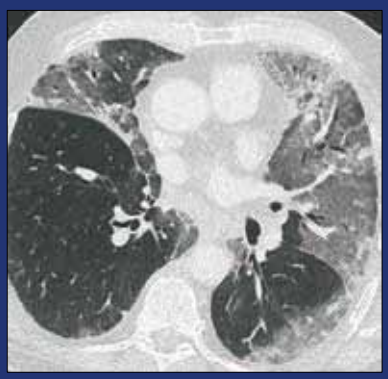

КЛАССИЧЕСКИЙ ПАТТЕРН COVID19

Матовое стекло, обратное гало и перилобулярное распространение

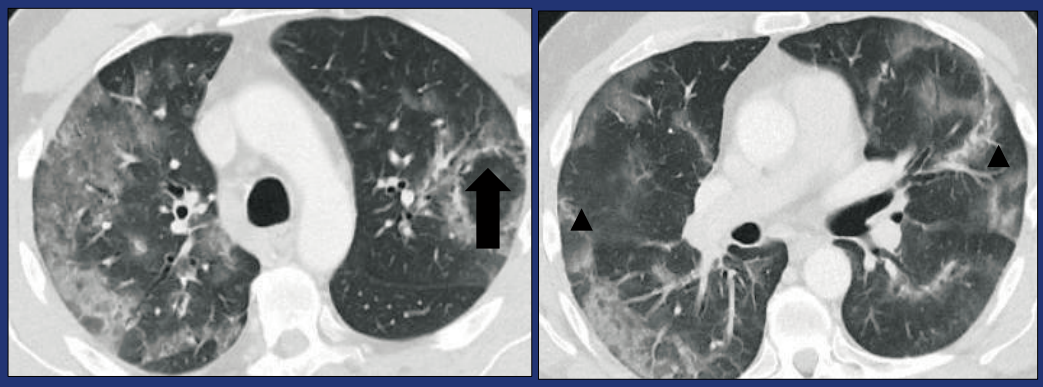

Обратное гало (стрелка) и перилобулярные уплотнения (головки стрелок) являются признаками организующейся пневмонии

Паттерны организующейся пневмонии

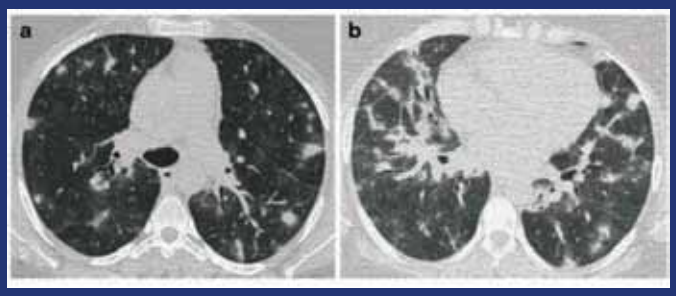

Перибронхиальная консолидация и разнокалиберные очаги

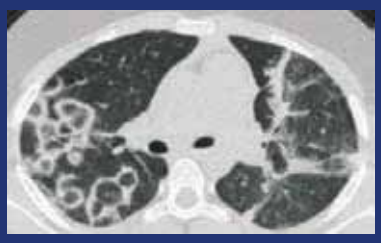

Паттерн обратного гало

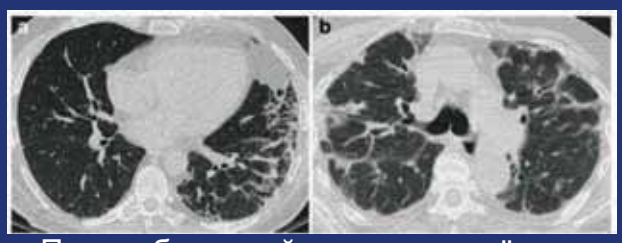

Перилобулярный паттерн «нечёткие арки» (“fuzzy arcades”)

Случай предоставлен: Roberton BJ, Hansell DM. Organizing pneumonia: a kaleidoscope of concepts and morphologies. Eur Radiol (2011) 21:2244–2254

ВЕРОЯТНЫЙ ПАТТЕРН COVID19

Перибронхиальный и очаговый паттерны организующейся пневмонии, воздушная бронхография, нет матового стекла

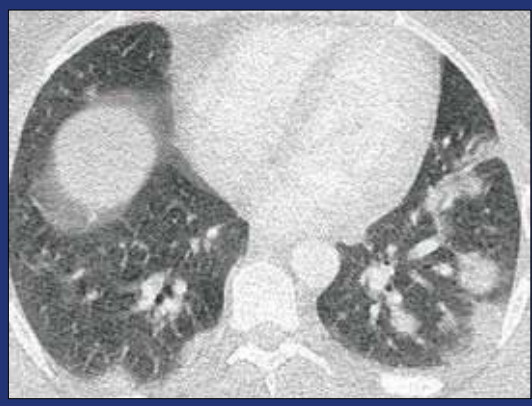

НЕОДНОЗНАЧНЫЙ ПАТТЕРН COVID19

Матовое стекло? из-за контрастирования и/или гипостатические изменения

Требуется клинико-радиологическое сопоставление.
Лихорадка, С-реактивный белок и, в особенности, **лимфопения**, делают диагноз COVID19 более вероятным

Не COVID19

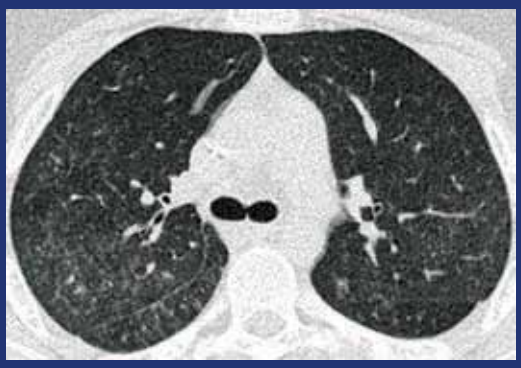

0.6 мм реконструкции КТ легких, аксиальный срез, легочное окно

8 мм MIP реконструкции

Лимфома Беркитта, панцитопения. Лихорадка в течении 5 дней с диареей. «Дерево в почках» (MIP изображение) и отрицательный тест на COVID (при взятии изначальных мазков).

Изменения в динамике

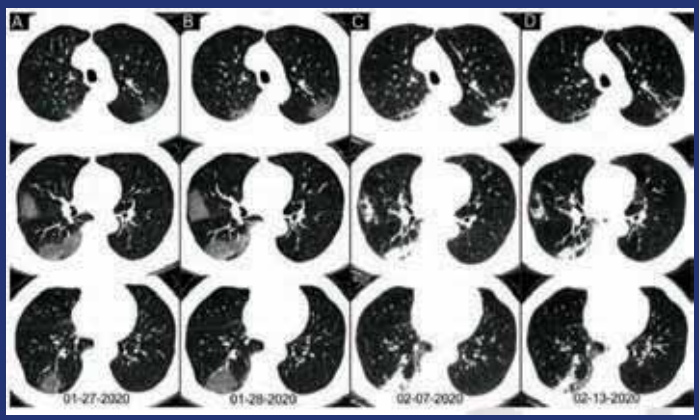

КТ грудной клетки 62-летнего мужчины с лихорадкой в течение 2 недель и одышкой в течение 1 дня. Отрицательные результаты анализа ПЦР на SARS-CoV-2 с использованием образцов мазка полученных 3 и 11 февраля 2020 года соответственно. (Столбец А) На аксиальных срезах КТ грудной клети определяются множественные уплотнения легочной ткани по типу "матового стекла" с двух сторон. (Столбец Б) На аксиальных срезах КТ грудной клети определяется нарастание множественных уплотнений легочной ткани по типу "матового стекла" с двух сторон. (Столбец С) На аксиальных срезах КТ грудной клети определяется прогрессирование заболевания с переходом изменений из уплотнений по типу "матового стекла" в множественные участки организующейся консолидации. (Столбец D) На аксиальных срезах КТ грудной клети определяется частичное разрешение организующейся консолидации.

Ai et al. Radiology. 2020 Feb 26:200642. doi: 10.1148/radiol.2020200642

Результаты рентгенографии

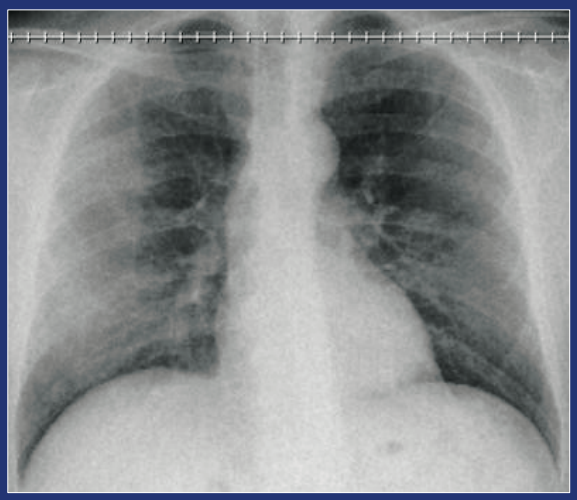

Классическая картина Двусторонние изменения в периферических отделах легких

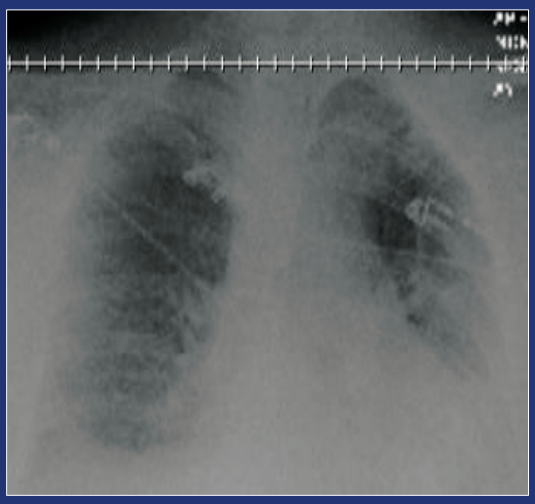

Изображение низкого качества, интерпретации не подлежат

Классический паттерн при COVID-19

- Изменения по типу «матового стекла» в периферических отделах легких
- Могут определятся изменения по типу «булыжной мостовой»
- Организующаяся пневмония

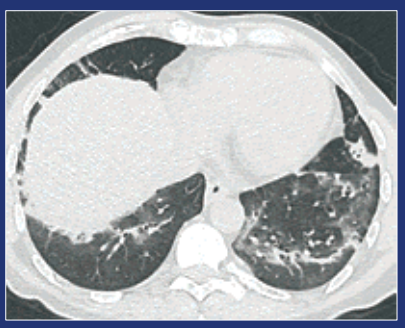

Неоднозначный паттерн COVID-19

- Пятнистые изменения по типу «матового стекла» в периферических отделах
- Фиброзные изменения в сочетании с изменениями по типу «матового стекла»
- Сложный паттерн

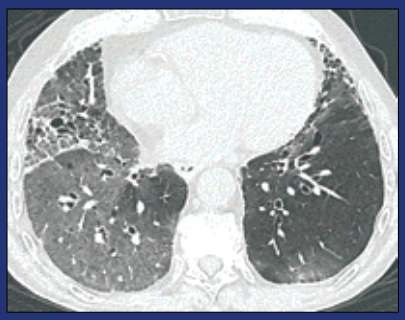

Не COVID19

Изменения не характерные для COVID -19:

- Долевая пневмония
- Полостные образования инфекционной природы
- Изменения по типу «дерева в почках»
- Выпот (жидкость в плевральной полости)

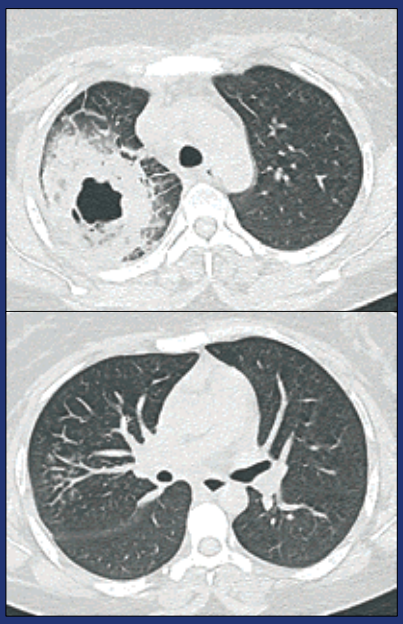

Дифференциальная диагностика может быть затруднена при наличии эмфиземы или интерстициальных заболеваний легких

Норма

- Важно помнить, что отсутствие изменений на КТ могут наблюдаться на ранней стадии инфекции COVID-19

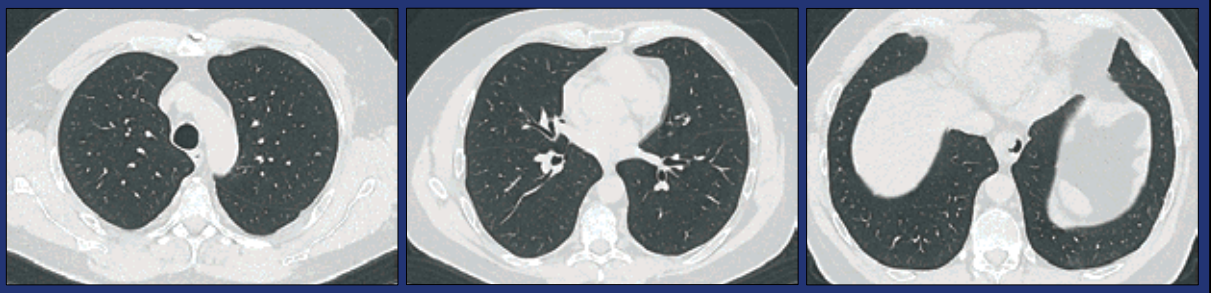

КТ паттерн и количественная оценка изменений

Лучевая картина	Паренхиматозные изменения в легких	Степень выраженности
Классический/вероятный /неоднозначный	До трех локальных участков уплотнения максимальным диаметром до 3 см	Легкая
	Более трех локальных участков уплотнения максимальным диаметром более 3 см	Средняя/ тяжелая*

*** Разница между средней и тяжелой формами субъективна и, скорее всего, будет отличаться у пациентов. Следует учитывать изменения в сочетании с клинической картиной.**

КТ паттерн и количественная оценка изменений (2)

Лучевая картина при вероятной COVID-19		Степень выраженности
Изменения по типу «матового стекла»	До трех локальных участков уплотнения максимальным диаметром до 3 см	Легкая
Изменения по типу «матового стекла»	Более трех локальных участков уплотнения максимальным диаметром более 3 см	Средняя / Тяжелая *
Локальные участки по типу «матового стекла» с ранней консолидацией		Средняя / Тяжелая *
Диффузные изменения по типу «матового стекла» или консолидация на фоне деформации бронхо-сосудистого рисунка		Тяжелая

*** Разница между средней и тяжелой формами субъективна и, скорее всего, будет отличаться у пациентов. Следует учитывать изменения в сочетании с клинической картиной**

Протокол КТ данных

Ранее выявленные изменения в легких
Эмфизема: отсутствует/легкая/средняя/тяжелая
Фиброзные изменения: отсутствую/легкие/средние/тяжелые
Находки
Норма
Классическая/вероятная COVID-19
Преобладающие изменения: двустороннее поражение, базальные отделы легких, изменения по типу «матового стекла»/изменения по типу «булыжной мостовой»/периферическая консолидация/обратное гало/перилобулярные изменения
Другие изменения:
Неоднозначная COVID-19
Не подходящие для классических изменений, пациентов без COVID-19 или клинических данных
Расположение изменений по типу «матового стекла» не в периферических отделах/сложные изменения/одностороння локализация изменений/другое
Не-COVID-19
Долевая пневмония/полостные образования/изменения по типу «дерева в почках»/центрилобулярные узелки/лимфаденопатия/скопление жидкости в плевральной полости
Другие изменения:

Распределение изменений (отделы)
Верхние Средние Нижние Случайные

Центральные 2\3 Периферические 1\3

Бронхоцентрические (да\нет)
Другие находки

Заключение:
1. Норма. Корреляция с ПЦР, изменений на КТ может не быть на ранней стадии.
2. Классическая/вероятная COVID-19
Степень тяжести
Легкая Изменения по типу «матового стекла», до трех локальных участков уплотнения максимальным диаметром до 3 см
Средняя/тяжелая Изменения по типу «матового стекла», более трех локальных участков уплотнения максимальным диаметром более 3 см, консолидация, деформация бронхо-сосудистого рисунка
3. Неоднозначная COVID-19
Степень тяжести
Легкая До трех локальных участков уплотнения максимальным диаметром до 3 см
Средняя/тяжелая Более трех локальных участков уплотнения максимальным диаметром более 3 см
4. Не COVID-19
Корреляция с ПЦР

Коды для поиска в радиологической информационной системе:
CVCX0 = норма CVCX1 = классическая/вероятная CVCX2 = неоднозначная CVCX2 = не COVID-19

Протокол классического рентгенологического исследования

Находки

Норма

COVID-19 нельзя исключить. Соотносить с ПЦР.

Классическая/ вероятная COVID-19

Множественные уплотнения преимущественно в нижней доле, в периферических отделах с двух сторон (>> с одной стороны)

Неоднозначная COVID-19

Изменения, которые не подходят для классической иле не COVID-19 инфекции

Не-COVID-19

Пневмоторакс/долевая пневмония/скопление жидкости в плевральной полости(ях)/отек легких.

Другие изменения

Количественные показатели заболевания

Легкая / Средняя / Тяжелая

Другие находки

Коды для поиска в радиологической информационной системе:
CVCXO = норма CVCX1 = классическая CVCX2 = неоднозначная CVCX2 = не COVID-19

План действий

- Случайные находки на рентгенограмме. Необходимо дать четкий план действий рентгеновской службе, относительно того, с кем связаться и что делать дальше в такой ситуации

Работа со случайными находками на КТ, например, патологические изменения в базальных отделах легких при исследовании КТ брюшной полости и малого таза

- Кадровое планирование, ведомственные решения о распределении работников отделения, вызове работника на рабочее место при необходимости

- Находки на рентгенограмме при обследовании пациентов, предполагающие наличие COVID-19: основанные на клинических данных – если пациент не сильно болен в соответствии с предлагаемым алгоритмом = с упоминанием классической/вероятной COVID-19, нужна самоизоляция пациента и клинически повторное обследование, в случаях когда это необходимо

База данных

- Для передачи данных (случая) https://bit.ly/BSTICovid19_Database
- Библиотека https://bit.ly/BSTICOVID19_Teaching_Library
- Обновления можно найти на сайте www.bsti.org.uk или на Facebook (@BSTImaging) или Twitter (@BSTImaging)
- BSTI благодарит профессора Николая Сверзеллати и его команду в Парме, Италия, за обмен информацией и изображениями