Ультразвуковое исследование легких у беременных женщин с подозрением на инфекцию COVID-19

How to perform lung ultrasound in pregnant women with suspected COVID-19 infection

F Moro1 *, D Buonsenso1 *, MC Moruzzi1 , R Inchingolo2 , A Smargiassi2 , L Demi3 , AR Larici4,5, G Scambia1,6, A Lanzone1,6, AC Testa

Аннотация

При определенных обстоятельствах, например, в период вспышки распространения COVID – 19, беременные женщины могут быть уязвимыми для респираторных инфекций, и может потребоваться проверка состояния легких как часть прохождения клинического обследования, в идеале не подвергая беременных женщин радиационному облучению. Мы предлагаем акушерам/гинекологам практический подход проведения УЗИ легких и описываем возможное применение метода, ультразвуковую семиотику и практические аспекты, особенно важные в экстренных ситуациях, таких как текущее распространение пандемической инфекции COVID – 19.

Введение

При определенных обстоятельствах, например, в период вспышки распространения COVID – 19, беременные женщины становятся крайне уязвимыми для респираторных инфекций, и может потребоваться проверка состояния легких как часть прохождения клинического обследования, в идеале не подвергая беременных женщин радиационному облучению. И поэтому, безрадиационный диагностический инструмент в месте прохождения обследования, такой как УЗИ легких, будет особенно полезен для оценки легких у беременных. Следует иметь в виду, что УЗИ легких традиционно использовалось не-радиологами в качестве дополнительной клинический инструмент. Акушеры/гинекологи являются специалистами, применяющими УЗИ в рутинной практике. С технической точки зрения, оценка состояния легких сразу после акушерского УЗИ осуществима для акушеров/гинекологов, если только для того, чтобы убедиться в присутствии/отсутствии нормальной картины и определить необходимость в помощи специалистов.

В настоящее время золотым стандартом этиологической диагностики инфекции COVID – 19 является анализ образца, взятого из дыхательных путей, с применением метода полимеразной цепной реакции с обратной транскрипцией в реальном времени (рОТ-ПЦР). Однако такой тест имеет большую частоту ложноотрицательных результатов из-за

вирусной нагрузки и ошибки взятия носоглоточного мазка, что требует проведение повторного мазка. Некоторые пациенты слишком поздно проходят тест и могут распространить болезнь из-за запоздалой диагностики. Методы визуализации могут обнаружить пневмонию на ранних стадиях, и поэтому имеют особую важность. На данный момент Компьютерная томография высокого разрешения (КТВР) является основным исследованием для первичной диагностики и определения степени тяжести заболевания у пациентов, зараженных COVID – 19. Однако, были опубликованы специфические сонографические характеристики на УЗИ, которые являются диагностическими на пневмонию (Таблица 1), а также типичные ультразвуковые находки при COVID – 19 в легких у беременных.

С предоставлением видеоролика «Каким образом?», в данной статье мы предлагаем акушерам/гинекологам использование практического метода проведения УЗИ легких и описываем возможное применение метода, ультразвуковую семиотику и практические аспекты, особенно важные в экстренных ситуациях, таких как текущее распространение пандемической инфекции COVID – 19

Физические основы ультразвукового исследования лёгких

Воздух создает сильное и внезапное акустическое несоответствие с тканями (подкожными слоями и мышцами), вызывая отражение ультразвукового луча и предотвращая прямую визуализацию легочной паренхимы. В нормально аэрированном лёгком единственной обнаруживаемой структурой является плевра, визуализируемая как высоко гиперэхогенная горизонтальная линия (плевральная линия) (рис. 1). Отражение ультразвукового луча определяет появление гиперэхогенных, параллельных горизонтальных артефактов («А-линии»), указывающих на нормальное расправленное периферическое легкое, если присутствует «скольжение» плевральной линии (см. ниже) [8–10]. Эта картина типична для легких без каких-либо патологических явлений, затрагивающих периферическую паренхиму легкого. В действительности, поскольку ультразвук не проникает сквозь воздух, ультразвук легких может оценить только патологию, которая поражает плевру. Следовательно, поражение легких, которое не соприкасается с плеврой (например, глубокий узелок рака), не может быть обнаружено ультразвуком легких, поэтому данный метод не подходит для скрининга рака.
Когда легкое поражено патологией, которая физически сравнима с мягкими тканями, такой, как консолидация легкого в случае долевой пневмонии, ателектаз или плевральный выпот, оно становится доступным для сонографического исследования, так как структуры (уплотнения, сосуды, жидкость, бронхограммы) становятся различимы. При других патологических состояниях, таких как интерстициальное заболевание легких, острый респираторный дистресс-синдром (ARDS), отек легких и пневмоторакс, легкое все еще аэрируется, но содержит различное количество воды, клеток и / или воспаление, которые изменяют акустические свойства легких и генерируют вертикальные артефакты (обычно называемые «Б-линиями», с несколькими различными характеристиками).

Семиотика ультразвукового исследования лёгких.

Ультразвуковое исследование легких в норме: А-линии

При сканировании нормального легкого врач увидит подкожные слои и гиперэхогенную горизонтальную плевральную линию – линию, которая при осмотре в реальном времени двигается горизонтально, синхронизированно с дыхательной активностью (это движение называется «скольжение легкого») [8,9]. Горизонтальные «А-линии» являются отличительной чертой нормального легкого (рис. 1). Это гиперэхогенные реверберации плевральной линии, повторяющиеся через равные промежутки времени. Между А-линиями, в зависимости от используемого ультразвукового аппарата, датчика и частот, можно увидеть «зеркальный» эффект акустических интерфейсов структур грудной стенки [8-10]. Когда датчик расположен в межреберье, плевральная линия и А-линии полностью видны (рис. 1a). Когда датчик расположен продольно, могут быть идентифицированы ребра с их задним затенением, и между ребрами можно увидеть плевральную линию и А-линии (рис. 1b).

УЗИ легких в патологических случаях: Б-линии

Когда легкое теряет нормальную аэрацию, но не полностью консолидируется (как это происходит в случае интерстициального заболевания легких, легочного фиброза, отека легких, коллабирование легкого, контузии легкого, области консолидации вокруг участка поражения), оно генерирует различные по форме и длине вертикальные артефакты, обычно называемые Б – линиями [11] (рис. 2). Происхождение этих различий не до конца понятно, но, возможно, они отражают акустические каналы различной формы и размера, создаваемые измененным периферийным воздушным пространством в патологических условиях [6,12,13]. В целом, Б-линии можно наблюдать, они не являются специфичными для какой-либо одной патологии. Тем не менее, сопутствующая клиническая информация может помочь дифференцировать различные патологии. Например, обнаружение Б-линий у беременной женщины не будет связано с легочным фиброзом или хронической обструктивной болезнью легких, поскольку эти болезни являются типичными патологиями пожилого возраста. Кардиогенный отек легких характеризуется регулярными, яркими, как у лазера, В-линиями, которые особенно отчетливо видны на основаниях легких с обеих сторон (благодаря гравитационному воздействию на кардиогенный отек) без невовлеченных участков, а плевральная линия является правильной[11]. И наоборот, при воспалительных заболеваниях легких, таких как вирусная пневмония (включая ранние стадии COVID-19), плевральная линия обычно нерегулярна (размыта) (рис. 3), утолщена и имеет характерное распределение (одно- или многоочаговое, с пятнистым или неоднородным вовлечением, окружённое непоражёнными зонами и без гравитационного распределения) [11].

Патологический рисунок легкого: белое легкое

Когда плотность периферической (субплевральной) паренхимы легкого увеличивается (но не до такой степени, как в консолидирующем состоянии), как это происходит при ОРДС (включая ОРДС, вызванный COVID-19), ультразвуковое исследование показывает белую область (так называемое «ультразвуковое белое легкое» (рис. 3), в которой не видны ни горизонтальные реверберации (А-линии), ни отдельные Б-линии [11].

Патологический рисунок легкого: консолидация

При пневмонии или ателектазе легкое полностью (или почти полностью) коллабирует. В этих обстоятельствах пораженная область легкого теряет воздух и становится солидным органом, который можно обследовать с помощью ультразвука так же, как и любой другой орган (например, печень). Консолидация выглядит как нерегулярная гипоэхогенная зона (рис. 4). При патологии, такой как пневмония COVID-19, ОРДС в поздней стадии или бронхиолит, легкое может иметь только небольшие субплевральные очаги консолидации. При долевой пневмонии консолидация больше, она напоминает печень, гипоэхогенна и может демонстрировать динамическую древовидную воздушную бронхограмму, жидкостную бронхограмму или сосуды. А в случае ателектаза, наоборот, обнаруживаются статические воздушные бронхограммы, в основном распределенные в виде горизонтальных линий [14.]

Патологический рисунок легкого: плевральный выпот

Обследование плеврального выпота является традиционной целью ультразвукового исследования легких. Некоторые акушеры / гинекологи имеют опыт выявления выпота во время обычной клинической практики, поскольку некоторые осложнения беременности и гинекологический рак могут привести к развитию выпота. В целом, плевральный выпот может быть простым, равномерно анэхогенным или осложненным наличием гиперэхогенных пятен из-за наличия крови, гноя, фибрина и / или перегородок [15].

Практические рекомендации

Аппаратура, датчики и настройки

Ультразвуковое исследование легких может выполняться на любом типе аппаратов, включая ультразвуковые аппараты первого поколения. Ручные ультразвуковые сканеры, предпочтительные в неотложных ситуациях, также могут быть пригодны для этого обследования. Их преимущество в том, что их легче стерилизовать и покрывать[16]. Поскольку легкие традиционно не считаются органом, подходящим, для ультразвукового исследования, не существует специальных аппаратов или датчиков для их исследования. Можно использовать разные типы датчиков, включая линейный, конвексный и микроконвексный. В целом, благодаря высоким частотам и разрешению, линейные зонды могут использоваться для исследования и лучшей детализации плевральной линии и субплеврального пространства. Тем не менее, конвексные датчики, обычно используемые для гинекологического и акушерского обследования, тоже могут быть пригодны для исследования легких. Точно так же нет и никаких специальных для легкого настроек. Тем не менее, важно подчеркнуть некоторые технические аспекты: 1) фокус должен быть перемещен на уровень, соответствующий адекватно увеличенной плевральной линии; 2) усиление можно уменьшить, чтобы увеличить контраст и выделить гиперэхогенные признаки (А-линии, Б-линии и белое легкое); однако при сканировании консолидированного легкого (например, при пневмонии) следует установить усиление для исследования паренхиматозного органа. В целом, специалистам, которые начинают проводить исследование легких, рекомендуется использовать одни и те же настройки для

последующих обследований одного и того же пациента, чтобы иметь возможность сравнить разные изображения.

Позиционирование пациента

Ультразвуковое исследование легких можно рассматривать как «расширенную версию» акушерского ультразвукового исследования брюшной полости[17]. Специалист ультразвуковой диагностики может просто переместить датчик от живота к груди, сканируя переднюю и боковую области грудной клетки. Обследование должно охватывать всю легочную область, от базальных до верхних зон грудной клетки. Для проведения систематического обследования можно следовать по четырем вертикальным линиям (правая средняя подмышечная линия, правая парастернальная (окологрудинная) линия, левая парастернальная линия, левая средняя подмышечная линия). Переместив далее пациентку в сидячее или боковое положение, следует обследовать заднюю паравертебральную поверхность грудной клетки от базальных до верхних зон или задним подмышечным линиям, в соответствии с положением пациентки.

Выводы

Мы предлагаем системный подход для акушеров/гинекологов, позволяющий проводить ультразвуковое исследование легких у беременных женщин, приводим описание возможного его применения и семиотики, предоставляем практические рекомендации для рассмотрения. Мы сравниваем патологические ультразвуковые паттерны с ожидаемыми в здоровом легком, делая особый акцент на паттернах, наиболее характерных для инфекции COVID-19.

Благодарности

Мы благодарим Mr Emerson Marinho Pinto and Dr Paola Romeo, Dipartimento Scienze della Salute della Donna, del Bambino e di Sanità Pubblica, Fondazione Policlinico Universitario Agostino Gemelli, Рим, Италия, за производство видео.

[Список использованной литературы]

Рисунки и пояснение к видео

Рисунок 1.

Ультразвуковые изображения нормального легкого. Когда датчик расположен в межреберье (A), видна плевральная линия (желтая стрелка) без перерывов. A-линия, появляющаяся из-за реверберации плевральной линии, обозначена белой стрелкой. Когда датчик расположен продольно (B), могут быть различимы ребра (звезды) с задней тенью, плевральная линия (желтая стрелка) и A-линии (белые стрелки).

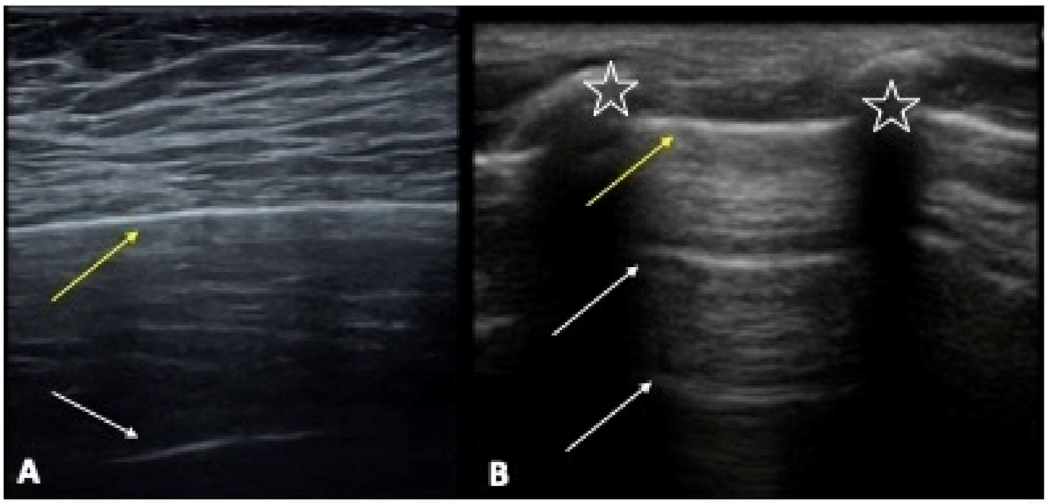

Рисунок 2.

Ультразвуковые изображения показывают гиперэхогенную вертикальную линию (линии), достигающую нижней части экрана, выглядящую как «комета» (A), множественные утолщенные гиперэхогенные линии (B) или короткие линии, возникающие из плевры (C). Эти линии называются «Б-линиями» (синие стрелки). Они появляются при интерстициальных заболеваниях легких, остром респираторном дистресс-синдроме, фиброзе легких, отеке легких и в областях консолидации вокруг участков поражения.

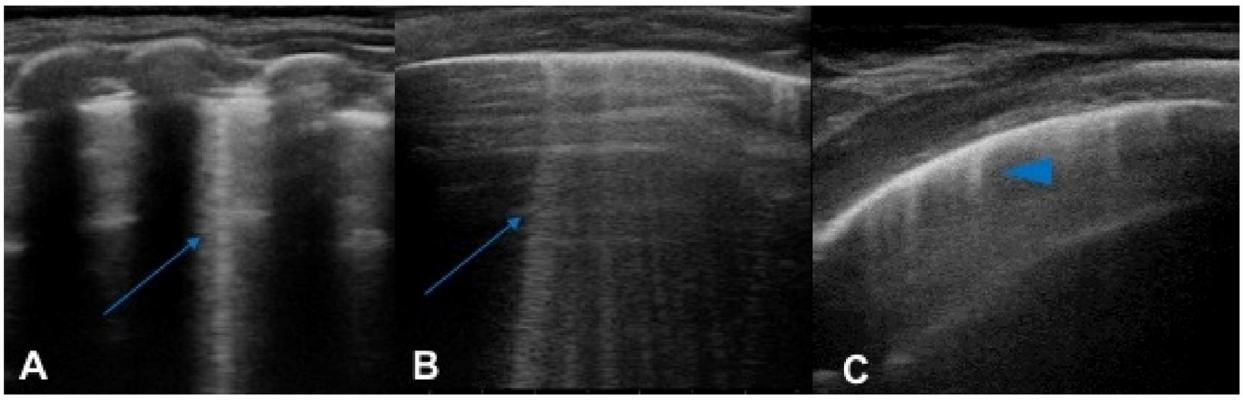

Рисунок 3. Ультразвуковые изображения пациента с инфекционной пневмонией. Присутствуют нерегулярная и утолщенная плевральная линия (желтая стрелка) и «белая область» (звездочки). Ни А-линии, ни дискретные В-линии не обнаруживаются.

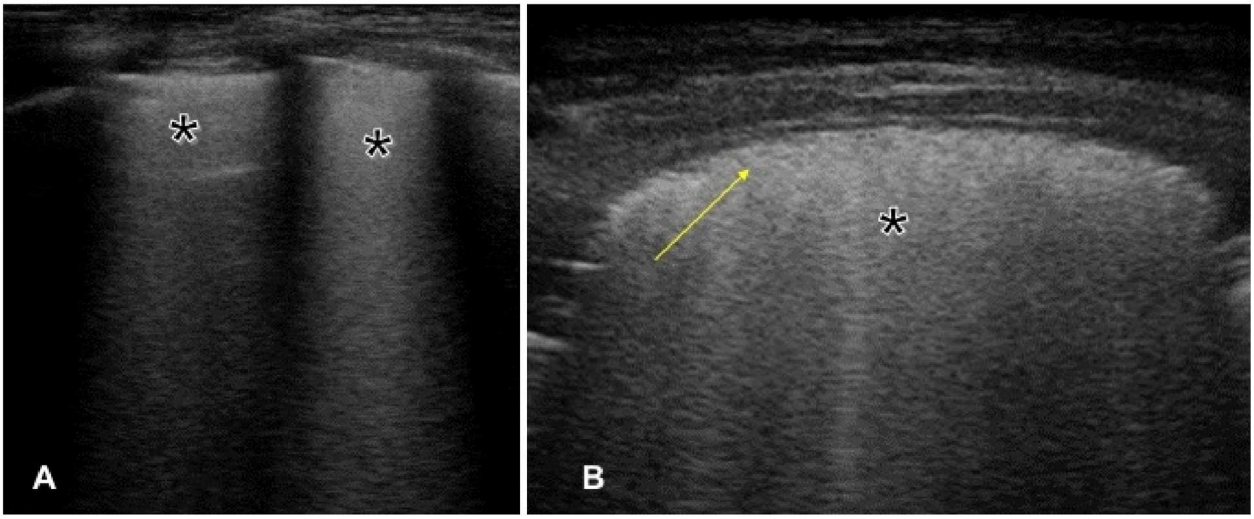

Рисунок 4. Ультразвуковые изображения пациентов с инфекционной пневмонией. Частичный коллапс на периферии легкого, и пораженная область проявляется как неправильные гипоэхогенные области (зеленые стрелки).

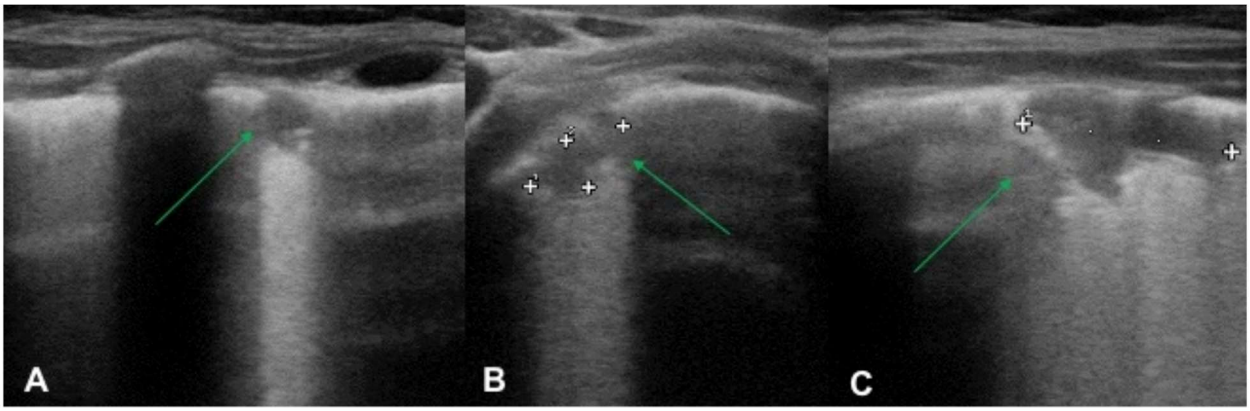

Рисунок 5. Анатомические ориентиры для ультразвуковой оценки.

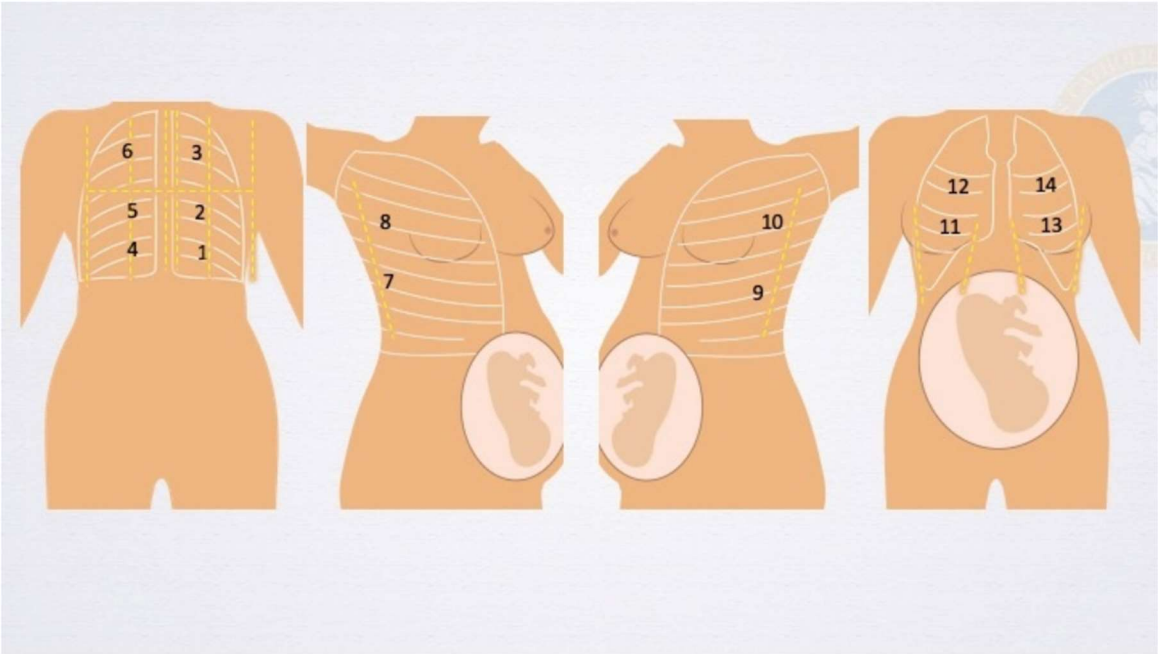

Видеоклип S1. Видеоролик, в котором кратко изложены основные принципы ультразвукового исследования легких и показаны изображения физиологических и патологических состояний.

Таблица 1. Компьютерные томографические и ультразвуковые признаки пневмонии COVID-19

	КТ легких высокого разрешения		УЗИ легких
Паренхима легкого	Признаки	Симптом матового стекла Консолидация Узелки / микроузелки Симптом булыжной мостовой (crazy paving) Признак обратного гало (ореола)	В-линии (мультифокальные, дискретные или конфлюэнтные) Сонографический интерстициальный синдром "Белое легкое" Субплевральная консолидация
	Расположение	Субплевральное Перибронховаскулярное Очаговое/ многодолевое Диффузное	Субплевральное Неприменимо Очаговое Диффузное

		Преимущественно в нижних долях Одностороннее/ двустороннее	Преимущественно в нижних долях Одностороннее/ двустороннее
Плевра		Гладкое утолщение	Утолщенная и неровная плевральная линия
		Плевральный выпот встречается редко	Плевральный выпот встречается редко

Таблица 2. Систематическое ультразвуковое исследование легкого у беременной пациентки с COVID -19

Процедура	Инструкции
1) Местоположение	Ультразвуковое исследование должно проводиться у постели больной (беспроводные устройства предпочтительнее, чтобы минимизировать риск заражения)
2) Положение пациента*	Лежа на спине, лежа на животе, на левом и правом боку
3) Ультразвуковое оборудование и стерилизация	Дезинфекция рук и медицинских изделий. Следует использовать соответствующие средства индивидуальной защиты (СИЗ). Дезинфекция системы салфетками, пропитанными лимонной кислотой и разбавленным раствором хлорита натрия. Поверхность ультразвукового аппарата должна быть покрыта адекватными защитными оболочками. После обследования необходимо провести полную дезинфекцию ультразвукового аппарата и датчика.
4) Плоскости сканирования*	Обследование должно быть проведено с учетом 14 анатомических ориентиров *
5) Параметры ультразвукового исследования	Плевральная линия (ровная или неровная) В-линии (спорадические, множественные-сходящиеся) «Белое легкое» Субплевральные очаги консолидации (отсутствуют, присутствуют и <1 см, присутствуют и > 1 см)

* - рис. 5

Таблица 3. Чек-лист УЗИ легких

Анатомические ориентиры	**Плевральная линия** 1. ровная 2. неровная и	**Вертикальные артефакты** 1. спорадические Б-линии	**Субплевральная Консолидация** 1. отсутствует

	утолщенная	2. множественные конфлюэнтные Б-линии 3. «белое легкое»	2. присутствует и <1см 3. присутствует и > 1 см
1.			
2.			
3.			
4.			
5.			
6.			
7.			
8.			
9.			
10.			
11.			
12.			
13.			
14.			
15.			

Таблица 4. Оценка ультразвуковых паттернов у беременных женщин, включая признаки, которые могут свидетельствовать о наличии пневмонии COVID.

Признаки на УЗИ	Изображения УЗИ	Оценка
Регулярная (ровная) плевральная линия и спорадические Б-линии		Норма
Нерегулярная (неровная) плевральная линия и спорадические Б-линии	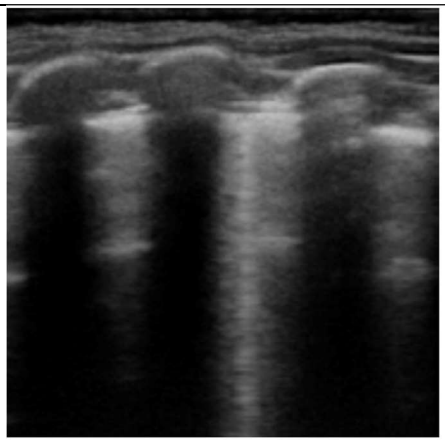	Подозрение на инфекцию COVID-19 на ранней стадии, если двустороннее и очаговое.

Нерегулярная плевральная линия и множественные Б-линии	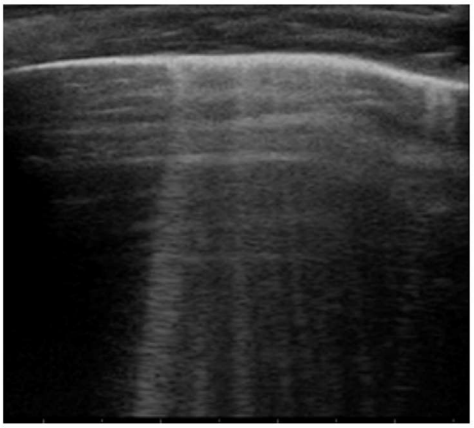	Указывает на наличие инфекции COVID-19 на ранней стадии (очень показательно, если двустороннее и очаговое)
Нерегулярная плевральная линия и белое легкое	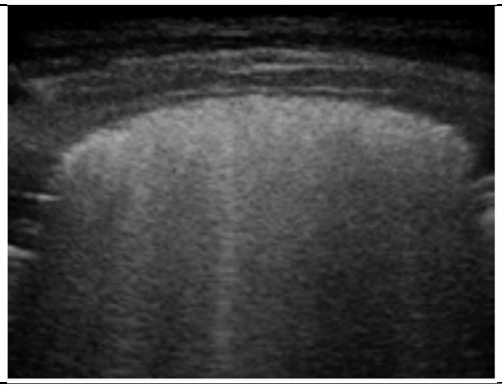	Тяжелая вирусная пневмония (особенно если двустороннее и очаговое)
Нерегулярная плевральная линия и субплевральные консолидации	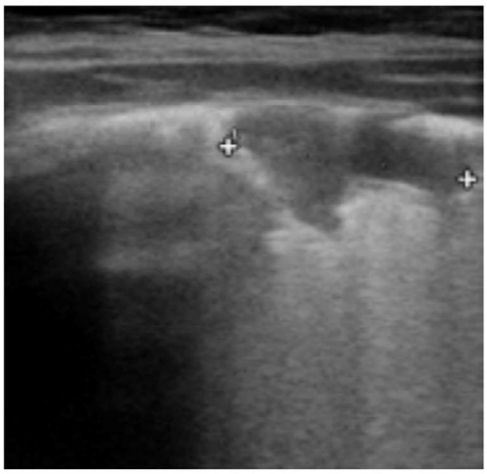	Более тяжелая вирусная пневмония (особенно если двустороннее и очаговое)